Marinelazarett Westerland/Sylt.

Ueber den Vitamin-C-Haushalt bei magenkranken Soldaten im Kriege

INAUGURAL-DISSERTATION

zur Erlangung des Medizinischen Doktorgrades an der Friedrich-Wilhelms-Universität zu Berlin

vorgelegt von

Georg-Wilhelm Klinghardt
aus Greiz bei Morogoro (Deutsch-Ostafrika)

Tag der Promotion: 7. April 1941

Rudolph Pfau, Buchdruckerei u. Verlag, Berlin NW. 7, Luisenstr. 21

M 14

Gedruckt mit Genehmigung
der
Medizinischen Fakultät der Universität Berlin

Dekan: Prof. Dr. Kreuz
Referent: Prof. Dr. Kalk
Korreferent: Prof. Dr. v. Bergmann

R UNIV.
BIBLIOTHEEK
LEIDEN

Meinem ersten klinischen Lehrer,
Herrn Marineoberstabsarzt Dr. Wilhelm Schöndube
gehört an dieser Stelle mein tiefer Dank

Digitized by the Internet Archive
in 2026

https://archive.org/details/IA41550807_0136

Diese Arbeit wurde während der ersten 6 Monate des gegenwärtigen Krieges an einem Marinelazarett durchgeführt. Anlaß zur Prüfung der Vitamin-C-Bilanz bei Soldaten gab die Feststellung, welch unerwartet hohen Anteil Magenkranke unter unseren behandelten Soldaten stellten — nämlich ein Drittel aller internen Patienten — und aus der auffälligen prozentualen Verschiebung der Magenaciditätswerte zu Gunsten der Subacaidität gegenüber den Friedenserfahrungen (Schönduhe). Vitamin-C-Haushalt und Magen-Darmtrakt stehen in engsten Wechselbeziehungen zueinander. Insbesondere trat die Frage auf, ob eine evtl. ungenügende Vitamin-C-Versorgung der Soldaten während der Kriegswintermonate ursächlich ist für die Häufung der gastrointestinalen Erkrankungen, vor allem der Magenuntersäuerungen. Diese besondere Problemstellung ergab sich bei dem Hinweis von Holtz und dessen Mitarbeitern, wonach beim Abbau des Histidins durch Ascorbinsäure Histamin entsteht. Es bestand also die Möglichkeit, daß dieser wohl physiologische Erreger der Magenfundusdrüsen bei C-Mangel im Körper in nur ungenügendem Maße frei wird und so eine Subacidität bedingt.

Zahnfleischblutungen, Zahnkaries und gesteigerte Anfälligkeit des Magen- Darmkanals für katarrhalische Infekte sind zweifellos als präskorbutischer Symptomenkomplex zu werten. Insbesondere Ergebnisse ernährungsphysiologischer Versuche an Meerschweinchen gaben Grund zu der Annahme, daß sowohl bei Ulcera als auch bei anderen entzündlichen Prozessen an der Schleimhaut des Verdauungstrakts die Regeneration der Mucosa abhängig ist von einem entsprechenden Ascorbinsäureblutspiegel.

Wenn Meerschweinchen, eines der wenigen Tiere neben Affe und Reh mit Einschluß des Menschen, die den spezifischen C-Stoff nicht selbst in der Leber zu synthetisieren vermögen, mit an C-Vitamin armen oder davon völlig freien Nahrungsmitteln gefüttert werden, kommt es zum Meerschweinchenskorbut, der klinisch und anatomisch-pathologisch dem menschlichen Skorbut außerordentlich ähnlich ist. Smith und Mc. Conkey wiesen in 26% der so behandelten Meerschweinchen Magen-Darmgeschwüre nach. Auch

H. Hanke sah bei Nachprüfung dieser Versuche eindeutige Schleimhauterosionen und Ulcerationen im Magen und Anfangsteil des Duodenums mit dem histologischen Bilde der akuten Entzündung und Schorfbildung. Besondere Blutungsneigung ist ja auch das bekannteste Symptom des Skorbuts und wird darauf zurückgeführt, daß die Kapillarendothelzellen unfähig werden, die nötige intrazelluläre Kittsubstanz zu produzieren. Im gleichen Rahmen muß sich eine Senkung des Redoxpotentials des Blutes infolge C-armer Kost auf die Entzündungsbereitschaft auch der Magenschleimhautkapillaren auswirken. Da heute nach histologisch wohl fundamentierter Ansicht nun der Entzündung eine große aetiologische Bedeutung bei Magen- und Zwölffingerdarmgeschwür zugewiesen wird (Konjetzny), könnte in einer C-Hypovitaminose ein begünstigender Faktor für die Ulcusgenese gesehen werden.

Ein solcher ursächlicher Zirkel besteht. Es entspricht jedoch den Tatsachen besser, wenn das Ascorbinsäuredefizit als Folge, denn als Ursache pathologischer Vorgänge an Magen und Darm aufgefaßt wird. Mehrere Absättigungsdiagramme dieser Veröffentlichung zeigen dementsprechend sehr deutlich an Hand frischer Ulcera mit Uebersäuerung, daß ein C-Defizit durchaus keine aetiologische Conditi für Magengeschwür oder Entzündung ist.

Interessant und die Sachlage klärend sind hier Forschungsergebnisse der Stepp schen Schule, die die enterogene Form des Ascorbinsäuremangels in den Vordergrund stellen. Danach muß man bei stärkerer Verschiebung des p_H-Wertes im Magensaft nach der alkalischen Seite mit einer Verarmung des Körpers an Vitamin C rechnen. Es kann in diesem Falle sowohl eine vorzeitige Zerstörung der antiskorbutisch wirksamen Form dieses Vitazyms durch Oxydation wie durch eine pathologische Magenflora (Bacterium coli, Streptokokken, Staphylokokken, Hefepilze) vorliegen.

In einer Arbeit über den Vitamin-C-Haushalt bei 14 Gastroenteritiskranken mit verschiedenen Magensäureverhältnissen betont Einhauser, daß aus den genannten Gründen die anaciden Formen des Magen-Darmkatarrhs ein besonders ungedecktes Ascorbinsäurebedürfnis haben und aus den gleichen Gründen bei Anaciden die therapeutischen C-Vitamindosen, um voll wirksam zu sein, parenteral gegeben werden sollen. Auch nach diesen Feststellungen ist also der niedrige Ascorbinsäurespiegel bei Enteritiden in erster Linie eine Folge der Untersäuerungsverhältnisse und nicht, wie von anderer Seite vermutet, die Schleimhautentzündung des Magen-Darm-

schlauches eine Folge der C-Hypovitaminose. Die genannten 14 C-Bilanzen Einhausers sind aufgestellt worden mit Hilfe des Belastungstestes, der bei einigen Kranken bis zu 7 Wochen lang verfolgt worden ist, um soweit abzusättigen, daß möglichst die ganzen täglich zugeführten 300 mg. C-Vitamin wieder mit dem Urin ausgeschieden werden. Er bediente sich der Jod-Titrationsmethode, deren Indikator Stärke ist.

In vorliegender Arbeit sollen nun die an einer größeren Zahl von 40 Kranken gemachten Beobachtungen ein neues Licht in diesen wahren Zirkel von äußeren und inneren Krankheitsbedingungen Magenleidender werfen. Der Krieg als kritische Zeit mit starker psychischer und alimentärer Belastung für jeden Gastropathen bildete dabei für all diese einen starken einheitlichen Reiz, dessen verschiedenartige Beantwortung durch die Kranken studiert wurde und auch in der C-Vitamin-Frage interessante Aufschlüsse gab. Aus naheliegenden Gründen sollte der Ascorbinsäurebelastungstest nicht über mehrere Wochen hinaus ausgedehnt werden. Es mußte vielmehr in kürzerer Zeit ein Urteil über die C-Bilanz des Organismus abgegeben werden. Dabei wurde aus der Not eine Tugend.

40 Magenkranke haben täglich 300 mg. l-Ascorbinsäure erhalten bis die C-Vitamin-Tagesausscheidung im Urin 50 mg überschritt. Dieser Ausscheidungswert liegt merklich über dem eines klinisch gesunden, auch in seinem C-Stoffwechsel ausgeglichenen Menschen und wurde so als erstes Saturationszeichen betrachtet. Die 50 mg-Grenze erwies sich auch deshalb zweckmäßig als erstes Anzeichen erfolgter Auffüllung des Organismus mit Ascorbinsäure, weil unserer Erfahrung gemäß der Ausscheidungsanstieg von etwa 25 mg an auf diesen Wert sehr unvermittelt und damit deutlich ablesbar erfolgt. Zur Ueberprüfung der Frage, wie sich der Grad einer C-Hypovitaminose abhängig zeigt von den verschiedenen Magenaciditätsverhältnissen und ob dieser unter gleicher Säureverhältnissen noch von anderen Faktoren wesentlich abhängig ist, wurden die behandelten Einzelfälle nach Magenausheberungswerten gruppenweise zusammengefaßt. Folgende Qualitäten wurden nach fraktionierter Ausheberung (Alkoholprobetrunk) unterschieden: Superacidität, Normacidität, Spätacidität, Subacidität und Anacidität. Von Normacidität wurde dabei gesprochen, wenn die Werte für freie HCl zwischen 20 und 40 lagen, die für Gesamtacidität zwischen 40 und 70. Als spätacide sind Ausheberungskurven bezeichnet worden, die normale Werte erst nach 70 Minuten erreicht haben. Bei Super- bzw. Sub-

acidität lagen die Säurewerte über bzw. unter den Grenzwerten der Normacidität.

Die Zufuhr von C-Stoff wurde aus schon angeführten Gründen, um ein klares Bild zu erhalten, bei den allermeisten Patienten intravenös vorgenommen. Von den bekannten, das reine kristallisierte Vitamin C enthaltenden Handelspräparaten haben wir Redoxen gegeben.* Die täglichen Harnausscheidungswerte eines jeden Kranken bis zum Ueberschreiten der Saturationsgrenze sind graphisch kurvenmäßig dargestellt worden.

Im Bewußtsein der Brauchbarkeit, aber auch der Leistungsgrenzen der Methodik zur Aufstellung der Vitaminbilanzen dieser Reihenuntersuchung sind wir folgendermaßen vorgegangen:

Jede zu belastende Person erhielt um 9 Uhr vormittags 300 mg Ascorbinsäure entweder während der ganzen Testdauer intravenös oder durchgehend peroral. Der danach im Abstand von 3 Stunden gelassene Tagesurin wurde jeweils sofort nach der Methode von Jezler und Niederberger mit einer Lösung von 2-6-Dichlorphenolindophenol in 2 Parallelbestimmungen auf seinen C-Vitamingehalt hin untersucht. Der 12stündige Nachtharn wurde vernachlässigt, da er durchgehend gleichmäßig geringe Werte enthält. Die Kost war an den Belastungstagen eine gewöhnliche Lazarettverpflegung, größtenteils sogar eine Magendiät. Apfelsinen, Citronen, anderes Obst und Salate fehlten vollkommen, so daß über die Belastungsdosis hinaus dem Organismus mit dieser Kriegsnahrung praktisch nur geringe zusätzliche Mengen Ascorbinsäure zugeführt wurden. Der Wert der Kartoffel als C-Spender ist bei der Zubereitungsart in Großküchen umstritten. Außerdem war der Ascobinsäuegehalt der Kartoffel durch lange Lagerung während des Winters zweifellos herabgesetzt. Magenkranke mit Affektionen der Harnwege wurden wegen möglicherweise den Test beträchtigender Faktoren nicht zu den Untersuchungen herangezogen.

Zu der hier angewandten Titrationsmethode ist zu bemerken, daß auch sie, wie alle bis heute bekannten Vitamin-C-Bestimmungsmethoden keine spezifische, sondern eine Reduktionsreaktion ist und mit ihr nur der reduzierte, aber nicht der reversibel und irreversibel oxydierte Anteil der Ascorbinsäure im Harn bestimmt wird. Es ist also ein behelfsmäßiges Verfahren, das jedoch unter gewissen Kautelen wichtige Einblicke in die Stoffwechsellage des C-Vitamins gibt.

I. Superazide Mägen.

Täglich 300 mg Vitamin C intravenös.

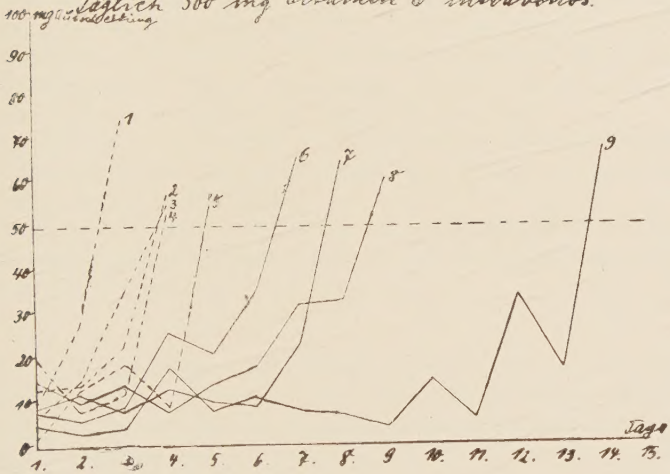

I. Magen-Darmkranke mit Uebersäuerung, die intravenös C-Vitamin erhielten.

Fall 1.

42jähriger Marineartillerist. Vor 8 Jahren Diätkur wegen Ulcus ventriculi. Schwere Obstipation. Seit 4 Wochen Hungerschmerz. Hat 4 Kaueinheiten. (1 Kaueinheit = 2 einander gegenüberstehende dentes canini, praemolares oder molares).

Fraktionierte Magenausheberung (Alkoholprobetrunk) ergab Superazidität mit folgenden Höchstwerten: freie HCl 76, Gesamtazidität 92. Entlerungszeit 50 Minuten. Am Gipfel der Aziditätskurve weichen die Werte für freie und Gesamtsäure stärker auseinander, was für akute Gastritis spricht. Röntgendiagnose zu Beginn der Kalkschen Ulcuskur:

Ulcus parapyloricum mit großem Schleimhautwall, Schrumpfbulbus, Gastritis, Perigastritis, Röntgenbefund nach beendigter Diätkur: Parapylorisches Ulcus abgeheilt, Schrumpfbulbus.

Es handelt sich also hier zweifellos um ein peptisches Geschwür als Folge eines chronisch hyperaktiven Magensaftes. Für eine chronische „itis" liegt kein Anhalt vor. Abgesättigt am 3. Tage.

Fall 2:

Dieser 29 Jahre alte Soldat einer Marineartillerieabteilung wird mit zwei Stunden post coenam und nocturn auftretenden Magenvakuumschmerzen eingewiesen. Schmerzattacken auf jeder Nachtwache gegen 4 Uhr früh. Diese Visceralgien bestehen erst seit 14 Tagen, „hat früher nie gewußt, daß er einen Magen hat". Neuerdings durchfällig.

Befund: Ausgezeichnete Körperverfassung, athletischer Typ, guter Sportler, Nichtraucher, trinkt keinen Alkohol. Sehr gut erhaltenes Gebiß.

Circumscripter supraumbilicaler Druckpunkt unter dem Rippenwinkel. Die Magenaciditätskurve zeigt Kletterform, Entleerung nach 140 Minuten und Maximalwerte von 68/82. Vor Gabe von Aethylalkohol und nach Entfärbung wird sehr viel Sekret gewonnen. Am röntgenologischen Langmagen mit Hypersekretion und Schummerungssphänomen wird an der Minorkontur eine kleine praepylorische Ulcusnische sichergestellt. Torsionsbulbus. Bei Ulcuskur schnelle Behebung der Beschwerden, nach Kurbeendigung normacide Magenverhältnisse. Auffüllung des Ascorbinsäuredefizits am 4. Tage erreicht.

Fall 3:

Marineartilelrist von 29 Jahren. Magenanamnese: 1933 und 1938 akute Gastritiden. Vor 6 Tagen Einberufung zum Wehrdienst. Die Magenausheberung mit Verweilsonde zeigt eine Superacidität. Höchstwerte: 84/100. Röntgendiagnose: Hypersekretorischer Langmagen. Die Beschwerden werden, wie es typisch ist für funktionelle Gastropathen, vom Patienten nur sehr unsicher und zögernd angegeben. Er klagt über ständige Magenflatulenz

mit häufigem Aufstoßen. Offensichtliche Auslösung des Beschwerdekomplexes durch psychische Momente — bei Einberufung zum Wehrdienst Flucht in die Krankheit. Charakteristikum dieses konstitutionellen Magenneuropathen: nach 59tägiger Lazarettbehandlung keine subjektive und objektive Besserung. Ascorbinsäureabsättigung am 4. Tage.

Fall 4:

31 Jahre alter Soldat eines Marinebaubataillons. Vor 5 Jahren Magenoperation wegen eines „verhärteten Magengeschwürs". Hielt insofern eine gewisse Diät, als er mied, was ihm empirisch nicht zuträglich war. Ist seit 6 Monaten zum Wehrdienst eingezogen und spürt jetzt nach dem Essen, das für ihn zu schwer sei, ein Magendrücken. Seit Einberufung angeblich 7,5 kg Gewichtsverlust.

Das Gebiß ist völlig intakt, keine Plombe!! Kleiner Bruch der Mediannarbe im Epigastrium.

Magenausheberung: Uebersäuerung mit Maximalwerten von 68/80. Nach 70 Min. Entleerung. Die Werte für freie und Gesamtsäure weichen bald stärker, bald weniger auseinander (operierter Magen). Dem Röntgenbild nach handelt es sich um eine Magenresektion nach Billroth II. Geringe Gastritis an der Stelle der Gastroenterostomie, kein Anhalt für Ulcus jejuni pepticum.

Bei intravenösen C-Vitamingaben am 4. Tage abgesättigt.

Fall 5:

27 Jahre alter Flieger. War 1936 erstmalig wegen eines Magenleidens in ärztlicher Behandlung, das aber als nervös bedingt bezeichnet wurde. 1939 während der ersten Tage seiner Arbeitsdienstzeit 14 Tage lang die gleichen Erscheinungen. Am dritten Tage nach seiner Einberufung zum Wehrdienst hat er ähnliche, von Mahlzeiten unabhängige Schmerzen im Epigastrium, die zweifellos großenteils ihre Ursache in dem sehr schlechten Gebiß finden. Es fehlen 16 Backzähne! Bei Ausheberung des Alkoholprobetrunks bestehen vor und nach Gabe der Reizflüssigkeit annähernd gleiche Maximalwerte von 80 für freie HCl, 92 für Gesamtacidität. Entleerungszeit 50 Minuten. Röntgenologisch ptotisch-ektatischer Langmagen mit meist frustraner Antrumperistaltik. Zarte Reliefzeichnung. Nach Besserung des Leidens, soweit klinisch möglich, Entlassung zeitlich wehrdienstuntauglich bis zur Herstellung der Beißfähigkeit.

Mit C-Vitamin am 5. Tage abgesättigt.

Fall 6:

34 Jahre alter Soldat, im Zivilberuf kaufmännischer Angestellter.

Beginn der Erkrankung: Patient gibt an, daß Magenschmerzen erstmalig 1925 auftraten und ärztlicherseits zuviel Säureproduktion des Magens festgestellt wurde. 1 Jahr lang ambulante Behandlung. 1929 suchte er erneut den Arzt wegen Aciditäts- und nervösen Magenbeschwerden auf, desgleichen 1932 und bleibt in den Folgejahren unter ärztlicher Kontrolle. Ein Bruder ist z. Zt. wegen eines gleichen Leidens für Entlassung aus dem Wehrdienst vorgesehen. ½ Stunde nach den Mahlzeiten, vor allem Kohl-

gemüsen und Erbsen- und Bohnensuppen, Schmerz- und Druckgefühl zwischen Nabel und Schwertfortsatz. Gleichzeitig Kältesensation den Rücken entlang, kurzes Luftaufstoßen und Regurgitation von flüssigklarem, scharf sauer riechendem Magensaft. Besondere Schmerzstellung: gebückte Haltung beim Arbeiten. Starker Ptyalismus, wie er für Pylorusstenose charakteristisch sein soll. Idiopathisches Muskelphänomen, Dermographie, Lidflattern, weißlicher Zungenbelag, nervöses Schmatzen des Patienten wenn er angesprochen wird. In letzter Zeit obstipiert. Ausheberungsbefund: Superacidität mit Höchstwerten für freie HCl 96, Gesamtsäure 100. Entleerung nach 1 Stunde. 7 Tage lang morgendliche Absaugung des Nüchternsaftes in Mengen von 200—100 ccm. Die Röntgendurchleuchtung zeigt einen Kaskadenmagen mit mäßig Nüchternsekret, starke Magenschleimhautvergröberung. Nach kräftiger manueller Kompression und längerer rechter Seitenlage kein Uebertritt. Magenptose. Bei Nachkontrolle nach 5 Stunden ist der Magen noch halb gefüllt, Oberflächenperistaltik, Röntgendiagnose nach Film und Bulbusschüssen: Altes Ulcus duodeni (Faltenstern), Schrumpfbulbus, Ulcus im Minorrecussus? Beginnende Pylorusstenose, Gastritis. Dauer des Ascorbinsäurebelastungstestes bis zur Absättigung 7 Tage.

Fall 7:

Matrosengefreiter. Alter 42 Jahre, bürgerlicher Beruf Straßenbahnfahrer. Unregelmäßige Essenszeiten, lebte häufig nur von Butterbroten, Obst, Gemüse und Salat waren für ihn zu teuer. 1928 erstmalig Magenbeschwerden, Selbstbehandlung. 1938 akute Magenschleimhautentzündung, mit der er über einen Monat zu Hause lag. Seit jener Zeit immer wieder Schmerzen im Epigastrium, ausgeprägter in den letzten 3 Wochen und seit gestern Dauerschmerz mit nocturnen Attacken. Gebiß sehr defekt und nicht saniert. Hat lediglich 2 Kaueinheiten.

Ausheberungshöchstwerte für freie HCl 72, Gesamtsäure 80. Entleerungszeit 50 Minuten. Starke Duodenitis und kleines Bulbusdivertikel. Bezeichnet sein Leiden selbst als Verschlimmerung eines schon lange bestehenden. Am 8. Tage wurde mit einer Ausscheidung von 65 mg die Absättigung erreicht.

Fall 8:

35 Jahre alter Soldat, der im bürgerlichen Beruf Versicherungsangestellter ist.

Seit 12 Jahren Magenleiden, keine schmerzfreien Perioden, Witterungsexacerbationen. Dient seit 3½ Monaten. In den letzten 14 Tagen fast dauernder, besonders jedoch postcoenaler Magenschmerz. Kann höchstens 2 Scheiben Weißbrot essen. Brechreiz und saures Aufstoßen. Offenbar regelrechter „Agentenmagen", der durch Unregelmäßigkeit der Mahlzeiten im Zivilberuf, hastiges Essen und Gasthausküche für Ulcuserkrankungen praedisponiert erscheint. Darmträgheit. Gebiß defekt, aber saniert, 4 Kaueinheiten. Supraumbilikaler Druckpunkt, Lidflattern. Gesichtsfarbe hat einen Stich ins Gelbliche.

Klinische Diagnose: Atonischer Langmagen, Gastritis, Hypersekretion, Ulcus duodeni im Minorrecessus. Superacidität (64/76).

Mit C- Vitamin abgesättigt am 9. Tage.

Fall 9:

Chronische Magenbeschwerden bei einem 42 Jahre alten Maschinenmaat. Seit 12 Jahren Leber- und Gallenblasenleiden. War bereits vor 2 Monaten zur Beobachtung hierher eingewiesen. Verdacht auf Stoffwechselstörung im Sinne einer uratischen Diasthese (starkes Sodbrennen, Rückenmuskelschmerzen, Cholelithiasis?). Magenschmerzattacken. Lebte zu Hause immer Diät (Suppen, Breie, Mehlspeisen, kein fettes Fleisch)!! 4 Kaueinheiten vorhanden, Alveolarpyorrhoe, Magen- und Gallenblasengegend druckempfindlich. Subikterische Conjunktiven. Niedriger RR von 110/60. Chronische Obstipation. Chronischer Nikotinismus, — Nikotingastropathie. Kann auch im Lazarett trotz Verbot das Zigarettenrauchen nicht alssen. Magensaftübersäuerung mit Maximalweren von 88 für freie HCl, 96 für Gesamtacidität. Entleerungsdauer 1 Stunde. Diagnose nach Magendurchleuchtung. Film und Bulbuszielaufnahmen: Kaskade, gastritischer Reizmagen, Schrumpfbulbus.

Cholecystographie mit Spätfüllung und schlechter Kontrastdarstellung der Gallenblase.

Röntgen- und Ausheberungsbefund waren bei beiden 2 Monate auseinanderliegenden Lazaretteinweisungen die gleichen.

Absättigung mit C-Vitamin war erst nach 14 Tagen erreicht.

II. Normacide Magen-Darmkranke, die peroral C-Vitamin erhielten.

Fall 10:

24 Jahre alter Marineartillerist aus hereditär-neuropathischem Milieu. Er selbst hatte mit 4 Jahren „Krämpfe" (Tetanie?). Mit 20 Jahren stellten sich krampfartige Oberbauchbeschwerden ein, wie sie seine Mutter hat. Diese krampfenden Zustände traten in den folgenden Jahren etwa 4—5mal monatlich auf, verschwanden niemals und stellten sich seit seiner Einberufung häufiger und verstärkt ein. Patient gibt regelmäßig 5 Stunden vor Beginn des Magenkrampfes eine Aura vertiginosa und Hitzesensationen über den Augen an. Auf die Frage, ob Abhängigkeit der Magenkrämpfe von bestimmten Speisen festgestellt wurde, wußte der Patient nicht zu antworten. Bekanntlich können Magenkrämpfe Ausdruck von Idiosynkrasien sein (z. B. nach Eiereiweiß, Erdbeeren etc.).

Völlig normaler Ausheberungs- und Röntgenbefund. Wie man es nicht selten bei konstitutionell neurogenen Magenleiden findet, zeigte das Elektrokardiogramm eine konstitutionelle Sinusbradykardie, hier mit einer Frequenz von 45.

Der Patient war am 3. Tage mit C-Vitamin abgesättigt.

Fall 11:

33 Jahre alter Soldat eines Marinebaubataillons, der wegen eigenartiger Magenbeschwerden, die mit Kopfschmerz verbunden sind, eingewiesen wird. Das Leiden besteht seit dem 20. Lebensjahr. Mutter ist an

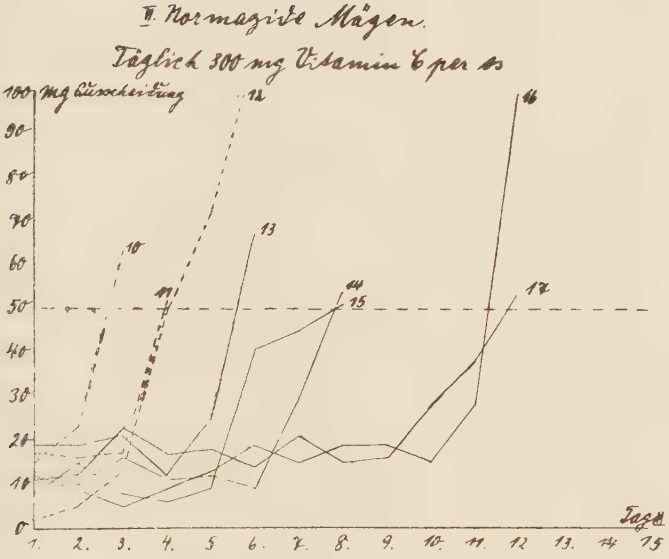
V. Normagirbe Mägen.
Täglich 300 mg Vitamin C per os
mg Zuckerausz.
100
90
80
70
60
50
40
30
20
10
0
10
11
12
13
14
15
16
17
Tage
1. 2. 3. 4. 5 6. 7. 8. 9. 10. 11. 12 13. 14 15

einem Magen-Darmleiden, angeblich Ca., gestorben. Er selbst hat Angst vor Magenkrebs. „Es ist ein sehr schlimmes Leiden, ich habe an Vererbung gedacht. Mir ist manchmal so unheimlich." — Wenn ein heriditärer Zusammenhang besteht, so hier nur der, daß Nachkommen von an Krebs gestorbenen Eltern oft neurogene Gastropathen sind. Eine Schwester hat dieselben Kopf-Magenschmerzen wie er. Ein Bruder ist Linkshänder. Der Kranke selbst spricht außerordentlich langsam, beobachtet sich sehr, registriert jede Zuckung als krankhaft. Faßt schwer auf. Blasse Gesichtsfarbe, weite Lidspalten, mit 33 Jahren bereits ergraut. Derbe Gefäße, Dermographie verringert, Stauung in verlängerter Zeit empfunden. Diarrhoen und Obstipation wechseln. Als typischer Neuropath klagt er über seine „furchtbaren Magenschmerzen" mit lächelnder Facies. Ueberhaupt ist unbegründete Heiterkeit Dauereinstellung bei ihm (Hilaritas nervosa). Tadelloses Gebiß. Er erzählt, daß er oft nicht weiterarbeiten kann, hat dann eine Aura mit Benommenheit und Appetitlosigkeit, bis plötzlich bohrende Kopfschmerzen kommen, die von der Stirn bis in die Augen ziehen. Danach stellt sich starke Nausea mit Brechreiz und Magenschmerzen ein. Im Anfall sieht er schlecht, die Buchstaben verschwimmen, tanzen. Rechts hört er schwerer, ha stetigen Brummton in den Ohren. Dauer eines Anfalles 20 Minuten bis einen halben Tag, bis zu mehreren Tagen. Die Migräneattacken werden einerseits von funktionellen Magenbeschwerden abgelöst, andererseits scheinen sie eine Reaktion auf fettreiche Kost zu sein.

Augenhinergrund o. B. Kein arterieller Hochdruck. Färbeindex 0,7. Eosinophilie von 8%.

Hohe normale Maximalwerte der Magenaciditätskurve (50/70). Entleerung nach 90 Minuten. Röntgenologisch Beutelmagen, sonst o. B.

Diagnose: Migräne im Rahmen der spastisch-vegetativen Neurose.

Am 4. Tage mit C-Vitamin abgesättigt.

Fall 12:

31jähriger Marineartillerist, der seit etwa 10 Jahren gelegentlich Magenbeschwerden hatte, aber niemals im Krankenhaus war, geröntgt noch ausgehebert wurde. Beim Militär kann er die schwerere Kost, vor allem dunkles Brot, Erbsen, Linsen und Bohnen nicht vertragen; bekommt danach Magendrücken. Der Patient ist geistig etwas unterentwickelt und weist zahlreiche körperliche Degenerationsmerkmale auf wie einen hohen Gaumen, Sprachfehler, Hypospadie mi künstlich angelegtem Orificium externum urethrae. Amputation der rechten 5. Zehe, weil sie angeblich „überstand".

Normale Säureverhältnisse mit Höchstwert für freie Salzsäure 36, für Gesamtsäure 48. Entleerung nach 40 Minuten. Röntgenologisch kein pathologischer Magen- oder Dünndarmbefund. Zweifellos neurotische Bedingtheit des Leidens. Abgesättigt nach 4 Tagen.

Fall 13:

35jähriger Matrosenobergefreiter. Vorgeschichte des Magenleidens: 1928 Ulcus duodeni, Diätkur im Marinelazarett Wilhelmshaven. Vier Wochen nach deren Beendigung zweite Ulcuskur. Im folgenden Jahr dritte und

vierte Kur wegen Zwölffingerdarmgeschwür. Danach Entlassung aus dem aktiven Wehrdienst. Im bürgerlichen Leben hat er Magendiät gehalten und nur gelegentliche Gastralgien gehabt. Häufung von Ulcuserkrankungen in der Familie. Dient wieder seit 6 Monaten, verspürt seit 3 Tagen einen Dauerschmerz im Epigastrium. Hauptsächliche Schmerzlagen sind sitzende und gebückte Stellung.

Die klinische Diagnose lautet: Kaskadenmagen mit verstärktem Pylorustonus, kleines Duodenalgeschwür der Hinterwand genähert. Normacidität von 58/70. Nach 2 Stunden noch keine Entleerung.

Absättigung am 6. Tage der Belastung mit Vitamin C.

Fall 14:

35 Jahre alter Soldat. Zivilberuf Gastwirt. Mutter magenleidend. Der Kranke selbst machte vor 5 Jahren eine Magenoperation, angeblich wegen Magengeschwür, durch. Processus xyphoideus entfernt. Dreimalige Nachoperation wegen Narbenbruch, der auch jetzt noch besteht. Ist nie beschwerdefrei geworden, lebte stets zu Hause nach Diätvorschrif. Seit 4 Monaten eingezogen. In den letzten 14 Tagen erhebliche Verschlechterung: häufiges Sodbrennen, postcoenale Borborygmen, Flatulenz, Erbrechen. Bei leerem Magen Wohlbefinden. Normazide Ausheberungskurve. Höchstwerte für freie HCl 40, Gesamtacidität 52, Entleerungsdauer 1 Stunde. Röntgenologisch Antrumgastritis, Aerophagie. Für Ulcerationen kein Anhalt, auch nicht für Gastroenterostomie. Wurde am 8. Tage abgesättigt.

Fall 15:

Matrosengefreiter von 45 Jahren. Das Magenleiden datiert von 1927. 1931 wurde Gastro-Enteroptose festgestellt. Hat seit dieser Zeit strenge „Diät" (vitaminarm) gehalten. In der Zwischenzei immer wieder Drucksensationen im Epigastrium und unterhalb beider Rippenbögen. Nach Erzählung des Patienten besteht der Verdacht auf Begünstigung einer organischen Magenschleimhautläsion durch ständiges Anstemmen von Gegenständen gegen den Oberbauch in seinem Sattlerberuf. Stark gerötete „gesunde" Gesichtsfarbe, Adipositas. In letzter Zeit beginnen die Schmerzen 1 Stunde nach den Mahlzeiten, halten mehrere Stunden an und kommen auch gelegentlich nachts. Nach Eigenbeobachtungen des Kranken werden am besten Mehlspeisen und Süßigkeiten vertragen, dagegen Erbrechen nach schwererer Kost wie Linsen, Kohl und Fleisch beim Militär.

Röntgenbefund: Hypersekretorische Gastritis, starker Pylorustonus. Suspect auf ulcus praepyloricum, Schrumpfbulbus mit Hinterwandgeschwür. Normale Säureverhältnisse (48/60). Der Magen ist nach 30 Minuten leer.

Absättigung wurde am 8. Tage erreicht.

Fall 16:

Marineartillerist, Alter 26 Jahre, Mühlbursche. Vor 6 Monaten wurde ein Magengeschwür röntgenologisch festgestellt. Diätkur von 8 Wochen. Hat auch später nur Magen-„Schonkost" gegessen. Nachlassen des jetzt bestehenden Magendauerschmerzes bei Rückenlage. Normacide Säurewerte. Röntgenbefund: Ulcus nicht nachweisbar, wohl aber ein Dudenaldivertikel.

Angeborene anatomische Anomalien eines Organes scheinen ja häufig eine funktionelle Minderwertigkeit desselben mit sich zu bringen und verbinden sich leicht mit erworbenen Erkrankungen des betreffenden Organsystems; hier: Divertikel-Ulcus. Außerdem machen Duodenaldivertikel häufig dem Ulcus duodeni ähnliche Beschwerden.

Mit C-Stoff abgesättigt am 12. Tage.

Fall 17:

Matrosengefreiter, 38 Jahre. Anamnese: 1925 erstmalig Gastralgien, Diätverordnung. 1933 ¼ Jahr Klinikaufenthalt mit Ulcuskur wegen Ulcus ventriculi et duodeni. Nach weiteren 4 Monaten zweite Diätkur von einem Vierteljahr zu Hause. 1935 angeblich Melaena, Selbstbehandlung mit Sahne, Haferschleim und Butter. 1939 Magenkatarrh, ist seit dieser Zeit nie mehr schmerzfrei gewesen. 2—3stündiges Schmerzintervall nach den Hauptmahlzeiten; Vollkornbrot, Fleisch, Wurst, Pellkartoffeln und Hülsenfrüchte sind schlecht verträglich. Starker Pfeifenraucher. Viel Säuerungsaufstoßen, Schmerzlokalisation im rechten Epigastrium, Teint paille jaune. Röntgenologisch bestand kein sicherer Anhalt für Magen- oder Zwölffingerdarmgeschwür. Die fraktionierte Magenausheberung zeigte vor Gabe von Aethylalkohol folgende Höchstwerte: freie HCl 52, Gesamtacidität 60. Nach dem Probetrunk sind die Höchstwerte 60/68. Entleerungsdauer 40 Minuten.

Absättigungszeit 12 Tage.

III. Normacide Magen-Darmkranke, die intravenös C-Vitamin erhielten.

Fall 18:

42 Jahre alter Artillerist. Hatte vor 10 Jahren einmal mit dem Magen zu tun, in späteren Jahren nicht mehr. Ist wegen spezifischer Lungenerkrankung unter dauernder Kontrolle. Seit einer Woche klagt er über Appetitlosigkeit, Sodbrennen, Frostgefühl, Bruststiche bei tiefen Atemexkursionen, Kneifen im epigastrischen Winkel nach schweren Speisen. Das zeitliche Zusammenfallen von Magen- und Kopfschmerzen spricht eher für eine funktionelle Bedingtheit der gastrischen Erscheinungen. Sehr gute normale Säureproduktion der Magenfundusdrüsen. Röntgenologisch absolut kein pathologischer Magen-Darmbefund.

Absättigung mit 6 Tagen erreicht.

Fall 19:

32jähriger Soldat.

Anamnestisch seit 1936 magenleidend. Seit 8 Tagen krampfartige Schmerzen in der Magengegend, hauptsächlich nach dem Genuß von Kohl, Hülsenfrüchten und Vollkornbrot. Die Röntgenkontrolle ergab keinen Anhalt für Ulceration an Magen oder Duodenum, aber kräftigen Pylorustonus mit gesteigerter Peristaltik. Ausheberung des Alkoholprobetrunks mit Verweilsonde zeigte die Säureverhältnisse normal (52/64). Die Hauptursache der Magenbeschwerden liegt in dem sehr mangelhaften Zustand des Gebisses. Keine intakte Kaueinheit, 19 (neunzehn) Wurzeln!!

Der C-Vitamin-Absättigungstest wurde am 8. Tage bei einer Tagesausscheidung von 17 mg abgebrochen.

Fall 20:

24jähriger Soldat. Vater Magenschwächling. Vor 2 Jahren wurde bei dem Kranken ein Ulcus ventriculi festgestellt. Ist von Beruf Tischler — chronisches Magenschleimhauttrauma durch ständiges Anstemmen von Brettern etc. gegen die Oberbauchregion möglich. Lebte zu Hause stets nach Kostschema. Seit 14 Tagen nocturne und Magenvakuumschmerzen. Schmerzintervall von 2 Stunden nach dem Mittagessen. Abwehrspannung der Oberbauchregion, Druckpunkt unterhalb des Schwertfortsatzes. Normale Titrationswerte des fraktioniert abgesogenen Magensaftes. Aerophage. Intestinum röntgenologisch o. B. Keine uratische Diasthese.

Am 10. Tage C-Defizit aufgefüllt.

IV. Magenkranke mit Spätacidität. Intravenöse Absättigung mit C-Vitamin.

Fall 21:

Artilleriegefreiter von 45 Jahren.

Während des Weltkrieges erstmalig Magenbeschwerden. 1919 hatte er angeblich einen Blutsturz als Folge eines Magengeschwürs, mit dem er 8 Wochen lang zu Hause lag. Patient ist seit 3 Jahren in nervenärztlicher Behandlung. Klagt jetzt über postcoenales Uebelkeitsgefühl, Magenflatulenz, lebhaftes Aufstoßen. Psychiatrische Exploration: Ein Bruder war mißgebildet, Morphinist, Linkshänder. Großvater väterlicherseits durch Suicid geendet. Er selbst ist auch Linkshänder, trinkt stark, allgemeine Sensibilisierung des Organismus durch chronischen Nikotinismus. Nikotingatropathie? Schwindelgefühle, Platzangst, geht beim Frisör mit unfertigem Haarschnitt fort. Vermag in seinem Beruf als Musiker kein Solo mehr zu spielen, weil er sich beobachet fühlt. Hat in letzter Zeit Impotentia festgestellt; im Zusammenhang damit trat eine ausgebreitete, stark juckende Neurodermitis an Brust, Rücken und oberen Extremitäten auf. Durchdrückbare Fingergelenke, Romberg positiv.

Magenaciditätskurve: spätacide. Höchstwerte bei Entleerungszeit von 80 Minuten: 56/68. Röntgenologische Gastritis und Bulbitis, kein Anhalt für Ulcus. Starke neuropathische Ueberlagerung des Leidens.

Absättigungsdauer 5 Tage.

Fall 22:

38 Jahre alter Soldat, der vor 10 Jahren „einmal magenkrank" war. Auch vor einem Jahr hatten eine Zeit lang Gastralgien bestanden. Jetzt nach den Mittagsmahlzeiten Brechreiz und Magendruckgefühl, das nach den Rippenbögen hinaufzieht. Inappetenz. Beschwerden beim Koppeltragen. Macht einen erethischen Eindruck und hat starke Schweißabsonderung bei der Untersuchung. Tachykardie. 3 Kaueinheiten sind intakt. Leichte Antrumgastritis und Bulbitis laut Röntgenbefund. Annähernd normale Säurespätwerte von 32/48 nach 100 Minuten. Entleerungszeit beträgt 40 Minuten. Im Behandlungsverlauf zeigt sich, daß der Patient erheblich aggraviert.

Absättigung mit intravenösen C-Gaben am 6. Tage.

III. Normazide Mägen.

Täglich 300 mg Vitamin C intravenös.

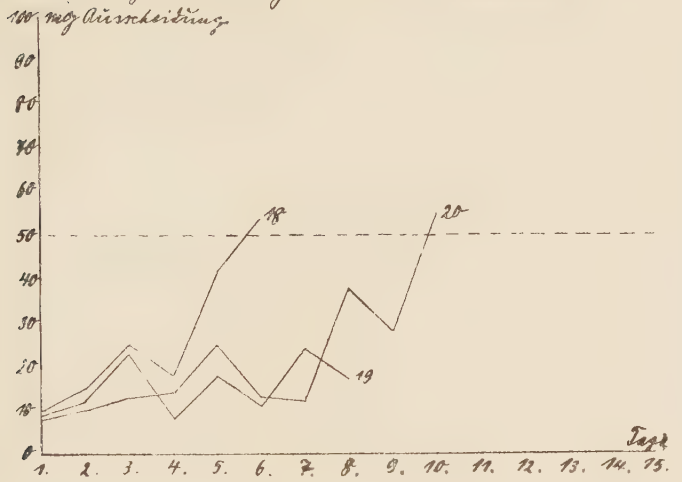

IV. Spätazide Mägen.

Täglich 300 mg Vitamin C intravenös

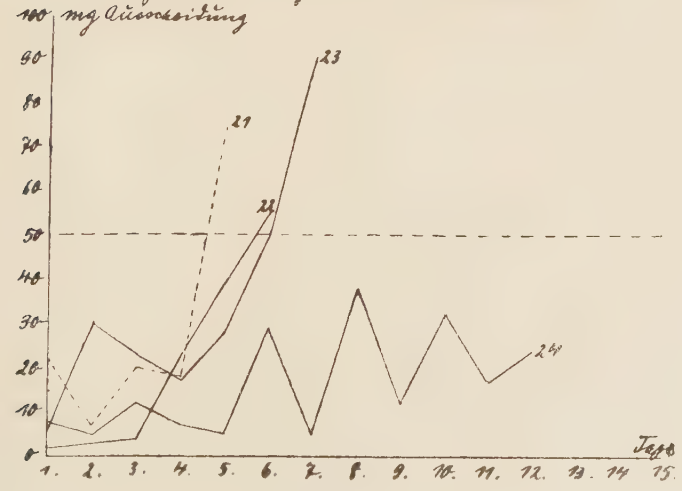

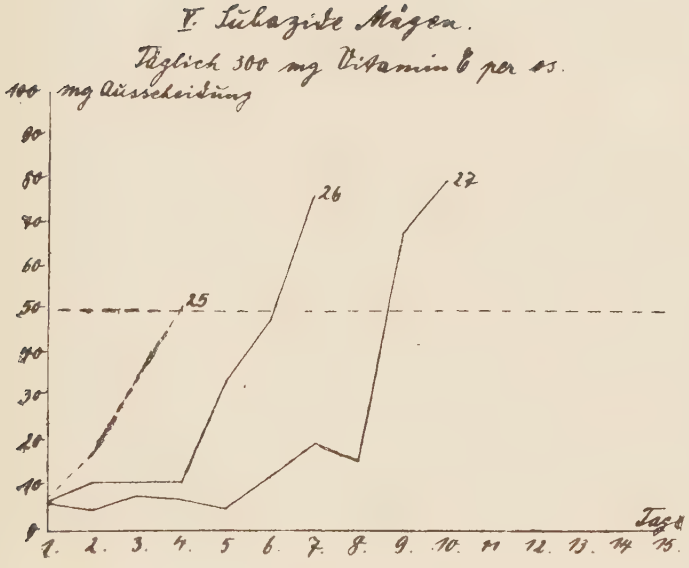
V. Tuberkulöse Magen.
Täglich 300 mg Vitamin C per os.
mg Ausscheidung
100
90
80
70
60
50
40
30
20
10
0
25
26
27
Tage
1. 2. 3. 4. 5 6. 7. 8. 9. 10. 11 12. 13. 14 15.

Fall 23:

Matrose von 40 Jahren, der vor einem Jahr eine stationäre sechswöchige Diätkur wegen Ulcus duodeni durchgemacht hat. Das Geschwür wurde danach als abgeheilt bezeichnet, er selbst blieb in den folgenden Monaten völlig beschwerdefrei. Zum Wehrdienst einberufen seit 5 Monaten. In den letzten 3 Wochen nocturne Gastralgien. Magendruck nach Vollkornbrot (Komißbrot), Kohl und Hülfenfrüchten. Die fraktionierte Ausheberung zeigt vor Gabe der Reizflüssigkeit normale Aciditätsverhältnisse, danach eine Spätacidität, bei der Mindestnormalwerte erst nach 110 Minuten erreicht werden und die Entleerung nach 3 Stunden noch nicht erfolgt ist.

Röntgenologisch zeigte sich eine zarte Reliefzeichnung der Schleimhaut. Uebertritt erst nach längerer manueller Kompresion. Pylorusspasmus

Absättigung mit C-Vitamin am 6. Testtage.

Fall 24:

Matrose, 37 Jahre alt. Ist im Zivilberuf Hafenarbeiter. Geringe Intelligenz, Sprachfehler, hinterhältig. Zeigt sehr schlechte Voluntas, aggraviert und bringt bei jeder Visite eine weitere Krankheit vor, um seine Lazarettentlassung hinauszuzögern. Die Vorgeschichte seines Magenleidens kürzt er, offenbar um eine Dienstbeschädigung daraus zu machen. Angeblich hat er erstmalig im November vorigen Jahres nach seiner Einberufung zum Wehrdienst nach dem Essen krampfartige Magenschmerzen, Völlegefühl und Ruminationen bekommen. Ursächlich nennt er die für ihn unverträgliche Kost beim Militär.

Hat 4 Kaueinheiten. Gastritis mit anfangs völligem Fehlen freier HCl. Erst 40 Minuten nach Einführung von 300 ccm 5%igem Aethylalkohol kommt die freie Säureproduktion in Gang und steigt auf folgende Späthöchstwerte: freie Salzsäure 40, Gesamtsäure 64. Entleert in 50 Minuten.

Absättigung mit C-Stoff am 12. Tage noch nicht erreicht, Test abgebrochen.

V. Subacide Magen-Darmkranke, die peroral mit C-Vitamin abgesättigt wurden.

Fall 25:

Matrose, Alter 34 Jahre.

Vorgeschichte des Magenleidens:

Lag während des Weltkrieges 1916 sechs Wochen lang mit Ruhr und war 1917, 1918 und 1919 wegen seiner Magen-Darmbeschwerden in Lazaretten. In den Folgejahren deswegen gelegentlich Arztkonsultationen, es konnte jedoch nie etwas festgestellt werden. D. ist schwerer Neurastheniker. Sein Vater sei an Magenkrebs gestorben, ein Bruder vor einigen Monaten wegen Rectum-Ca. operiert worden. Er selbst fühle sich immer schon „furchtbar" schlapp, habe auch in letzter Zeit stark an Gewicht verloren. Fast ständig bestünden Schmerzen in der Magen-Darmgegend, besonders jedoch morgens. Wenn er früh in den Spiegel sähe und dunkle Augenränder habe, dann weiß er, sein Stuhl wird an diesem Tage von weißlichem Schleim bedeckt sein. Er beobachtet das schon Jahre lang, er sei kein Kind mehr, dem man erzählen könne, er habe nichts. Er wäre medizinisch

und anatomisch sehr bewandert (Beruf Schuhmacher). Daneben habe er auch oft Kopfschmerzen und Schwindelgefühle. Braten, Schmalz und Wurst, sowie Erbsen könne er nicht vertragen. Er wolle sich keineswegs dem Militärdienst entziehen, aber bei ihm stimme etwas nicht. Er fürchte Krebs zu haben.

Untersuchungen: 9 Kaueinheiten. Fraktionierte Magenausheberung ergibt sehr starke Subacidität. Freie HCl ist überhaupt nur in einer Fraktion nachweisbar (8). Nach Entleerung, die in 70 Minuten erfolgte, wurde 0,5 mg Histamin (Imido, Roche) subcutan gegeben. Starke histaminpositive Reaktion (48/64). Vermutlich war die anfängliche Säureproduktionshemmung der Fundusdrüsen psychogen. Es bestand während der gesamten Lazarettzeit starke Stuhlträgheit, was auch gegen stetige Anacidität spricht.

Magen und Duodenum röntgenologisch völlig o. B.

Kontrastdarstellung des Dickdarms, kein pathologischer Befund. Mikroskopisch und makroskopisch Stühle o. B. Keine Ruhragglutinine im Blut. Operation einer kirschkerngroßen epigastrischen Netzhernie ohne postoperative Besserung der Beschwerden. D. hat die innere und chirurgische Abteilung übe 2 Monate zu beschäftigen gewußt.

Endgültige Diagnose: Schwerer Magenneuropath.

Absättigung mit C-Vitamin am 4. Tage.

Fall 26:

Marineartillerist von 26 Jahren.

Klagt über Schmerzen im epigastrischen Winkel nach den Hauptmahlzeiten. Matinales Schwindelgefühl, Brechreiz und Appetitlosigkeit von Jugend auf als neurogene Stigmata. Aggravation. Ausgesprochene respiratorische Arrhythmie. Ausheberungsbefund: Leichte Untersäuerung, Höchstwerte 20/32. Entleerung nach 90 Minuten. Röntgenologisch völliger Normalbefund. Bei Gabe von täglich 6 Tabletten Redoxon (300 mg C-Vitamin) steigt der Ausscheidungswert am 6. Tage über 50 mg.

Fall 27:

Matrose, 44 Jahre alt, Seifensieder.

Mutter wegen Darmkrebs in Behandlung. Wie oft bei Nachkommen von Eltern, die an Ca litten, besteht auch hier eine vegetative Ueberlagerung der Gastropathien.

War bereits im November vorigen Jahres hier wegen seines Magens in Behandlung. Als er die Kost in seiner Batterie wieder bekam, waren die postcoenalen krampfartigen Magenbeschwerden wieder da. Aufstoßen, ißt wenig aus Furcht vor Schmerzen. Sehr schlechtes Gebiß. Durchleuchtung, Film und Bulbusschüsse zeigten einen Kaskadenmagen (häufig bei konstitutionell Magenschwachen), überall unruhiges und stark vergröberte Mucosa, Verdacht auf Tractionsdivertikel unterhalb der Cardia, Schrumpfbulbus. Vor Beginn des Belastungstestes, der 9 Tage brauchte, und damit eine Hypovitaminose C ergab, bestand eine sehr starke Subacidität mit 8/20 Höchstwerten. Die zweite fraktionierte Magenausheberung am Ende der Behandlung mit Redoxon zeigte ein deutliches Ansteigen der Säurewrte mit normaciden Werten (24/40).

VI. Gastro-Enteritiden mit Magensaftuntersäuerung. Intravenöse C-Vitamingabe.

Fall 28:

33 Jahre alter Flieger von einem Seefliegerhorst. Nach größeren Anstrengungen, beim Infanteriedienst und bei längerer Kälteeinwirkung wurden seit 6 Wochen unangenehme Magensensationen bemerkt. Es kam zu Durchfällen, die Beschwerden wurden zu Magenschmerzen, besonders postcoenal. Sehr mäßiger Kräftezustand, Hautblässe, idiopathisches Muskelphänomen. Zähne gepflegt, kein epigastrischer Druckpunkt, sehr lebhafte normale Reflexe, Kryptorchismus beiderseits. Die Ausheberung zeigte fast Anacidität. Bei einer 2½stündigen Sekretionsdauer war überhaupt nur in 2 Reagenzgläschen freie HCl bis zu 12 nachweisbar, Gesamtacidität bis 20. Eine bestehende hypochrome Anämie zeigte, wie es typisch ist für hypochrome achylische Anämie, sehr gute Reaktionsfähigkeit auf Eisentherapie. In 14 Tagen medikamentöser Ferrostabilgaben stieg der Färbeindex von 0,7 auf 0,97. Röntgenologisch vergröbertes Relief der oberen Magenpartie. H. machte spontan auf erhebliche Zahnfleischblutungen aufmerksam, die als praeskorbutische Symptome gedeutet wurden. Insbesondere sei sein Speichel frühmorgens ganz blutig. Dennoch war die als C-Absättigungsgrenze angesehene 50 mg Ausscheidungswelle bereits am 6. Tage erreicht.

Fall 29:

Soldat einer Marinebaukompanie, 33 Jahre alt.

Anamnestisch ist ihm vor 12 Jahren in seinem Zimmererberuf ein Zementblock auf den Leib gefallen. Angeblich kann er seit dieser Zeit Eier und andere für ihn schwere Speisen nicht vertragen. Vor 8 Jahren nannte ein Arzt seine Magenbeschwerden nervös. Seit 5 Tagen hat er nach dem Essen epigastrales Druckgefühl und Flatulenz. Oberer Zahnersatz, genügend Kaueinheiten. Bei der Magenausheberung mit Verweilsondenmethode fehlt anfänglich freie HCl völlig, um erst einige Zeit nach Probetrunk aufzutreten, auf 12 zu steigen und wieder zu verschwinden. Gesamtsäure steigt bis auf 36. Das starke Differieren der beiden Säurewerte spricht für akute Gastritis, die auch im Röntgenbild angedeutet ist. Sehr kurze Lazarettbehandlungszeit, Dauer des Belastungstestes 6 Tage.

Fall 30:

42 Jahre aler Marine-Artillerist einer Marine-Flakabteilung, der von 1921—1926 wegen einer Duodenalulceration bei einem Facharzt in Behandlung war. Seit seinem 13. Lebensjahr hat er sehr schlechte Zähne. Jetzt fehlen 9 Zähne, 1 ist extraktionsreif, 3 sind saniert, 6 Kappen, eine Brücke mit 4 Zähnen. Es ergeben sich so 4 Kaueinheiten. Der Kranke wird weniger seines Magendruckes, als zur Beobachtung eines Diabetes mellitus eingewiesen, der sich als latent erweist. Die Ausheberungskurve zeigt anfänglich Fehlen freier Salzsäure und nach Entleerung ein Ansteigen auf 8, Gesamtsäure 22. Eine Injektion von 0,0005 Histamin (Imido, Roche) subcutan wird mit kräftiger histaminpositiver Reaktion beantwortet (Gipfelwerte 72/80). Geröntgt wurde der Magen nicht.

Nach 7 Belastungstagen war C-Absättigung erreicht.

Fall 31:

38 Jahre alter Soldat einer Luftwaffenbaukompanie. Keine längere Magenanamnese. Psychisch recht labiler Patient. Die epigastralen Sensationen sind in ihrer Intensität offenbar abhängig von der Schwere der geleisteten körperlichen Arbeit, wie der Patient angibt. Auch das seit 3 Wochen regelmäßig beim Gehen auftretende Schwindelgefühl und Brechreiz lassen an Bewegungscardialgien denken. Lidflattern. 4 Kaueinheiten vorhanden. Periodisch erhebliche Diarrhoen, häufig nocturn und anscheinend nach Erregungen und angstbetonten Vorstellungen entstehend. Neurogen! Klagt auch während der Behandlung immer wieder über Angstgefühle und Zittern des ganzen Leibes. Magenausheberung: anfänglich fehlt freie Salzsäure völlig! Nach Aethylalkohol Sturzentleerung! Gipfelwerte nach Entfärbung 12 24. Dauer der gesamten Sekretion 70 Minuten. Aus der nervösen Sekretionshemmung und Sturzentleerung resultiert so eine kurze, stark subacide Kurve. Röntgenologisch Aortitis (non specifica), ausgesprochene Corpusgastritis. Diätkur, C-Vitamin i. v., Absättigung am 8. Tage.

Fall 32:

24 Jahre, Fliegerhauptgefreiter.

Vor 1½ Jahren Magenausheberung und Röntgendurchleuchtung in der Universitätsklinik Rostock. Bekam „Diät" verschrieben, die er seitdem zu Hause einhielt. Vor 1 Monat meldete er sich revierkrank und blieb in Behandlung, ohne daß Besserung seiner Magenbeschwerden erzielt wurde. Macht etwas neurotischen Eindruck. Klagt über matinale Inappetenz und Brechreiz. Schon nach kleinen Mahlzeiten und leichten Speisen (zu geringer Säurereiz?) treten krampfartige, im Epigastrium lokalisierte Schmerzen und Säurebeschwerden auf (Pseudosodbrennen? . Gebiß schlecht gepflegt. Klinische Diagnose an Hand des Röntgen- und Ausheberungsbefundes: Chronische Magenschleimhaut entzündung und geringe Magensäure. Anfänglich fehlt freie HCl vollkommen, um zur Zeit der Entleerung, nach 1 Stunde, auf 12 zu steigen, während der Höchstwert der Gesamtsäure 24 ist.

Nach 9 Tagen abgesättigt.

Fall 33:

26 Jahre alter Marineartillerist, der mit nächtlich und nach Genuß schwer verträglicher Speisen (Schwarzbrot, Hülsenfrüchte) auftretenden heftigen und langandauernden Magenschmerzen eingewiesen wurde. „Magenwürgen". Das Leiden wird von dem Patienten als Verschlimmerung eines vor 6 Monaten festgestellten Duodenalgeschwürs infolge ungewohnter Kost aufgefaßt. Nach entsprechenden Untersuchungen wird die Diagnose auf hypersekretorische Gastritis mit starkem Säuremangel gestellt. Vor und nach Aethylalkohol sind die höchsten Werte für freie HCl 16, Gesamtsäure 28. Auch hier zeigte sich nach Beendigung des Ascorbinsäurebelastungstestes, der 9 Tage brauchte, eine erhebliche Regeneration der Säureproduktionsfähigkeit. Die zweite Ausheberung zeigte sogar eine leichte Uebersäuerung mit 60/76!

VI. Subazide Mägen.

Täglich 300 mg Vitamin C intravenös

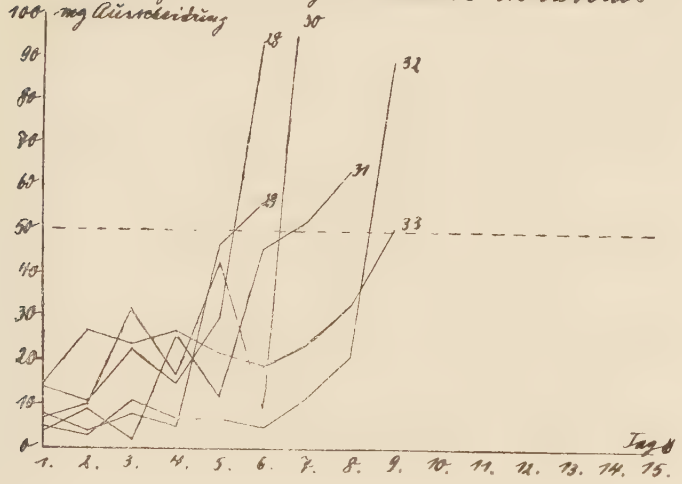

VII. Anazide Mägen.

Täglich 300 mg Vitamin C intravenös.

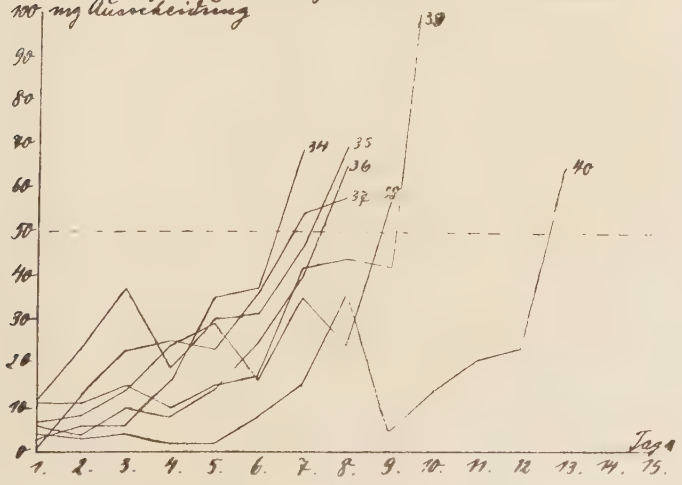

Fraglich bleibt dabei, ob die starke Subacidität der ersten Ausheberung aufzufassen ist als vorübergehendes Symptom bei psychischer Sekrethemmung, denn auch die Sekretmenge ist beim zweiten Male gesteigert. Oder die stärkere Magenschleim- und Säureproduktion ist Folge der medikamentösen C-Gaben und der üblichen Therapie mit Schonkost, Wärme und Salzsäure-Pepsin.

VII. Anacide Magen-Darmkranke. C-Vitamingabe erfolgt intravenös.

Fall 34:

32 Jahre alter Soldat eines Marinebaubataillons, der sich vor 8 Jahren erstmalig mit Magenschmerzen nach Nahrungsaufnahme in Behandlung eines Arztes begab. Zweimalige Röntgendurchleuchtung des Magens, Ergebnis unbekannt. Heredität: Mutter an Magen-Ca. gestorben, ein Bruder magenkrank. Im letzten Jahr angeblich 7,5 kg Gewichtsverlust, ständiger Durchfall (5—6mal täglich). Nach kalten Getränken Erbrechen. Vier Tage nach Einberufung zum Wehrdienst bereits derartige Verschlimmerung der Gastralgien, daß Lazaretteinweisung erfolgte. Brot, Hülsenfrüchte und Kohl sind unverträglich. Gebiß intakt. Epigastraler Druckpunkt. Klinische Diagnose: Anacide Gastritis. Keine Histamnprobe gemacht. Normaler Blutstatus.

Absättigungsdauer 7 Tage.

Fall 35:

Dieser 1907 geborene Sanitätsgefreite ist früher nie magenleidend gewesen, auch jetzt nicht seines Magens wegen eingewiesen. Seit 14 Tagen besteht eine schwere ekzemartige Dermatitis des Gesichts unter Mitbeteiligung der Cornea, ferner des behaaren Kopfes, der Hände und des Scrotums. Petechiale Blutungen in den Ellenbogen. Schweres Panaritium des rechten Ringfingers. Nackenfurunkulose. Vor 3 Jahren war das gleiche Ekzem aufgetreten. Behandlung in der Universitätshautklinik Königsberg, ohne daß ein Allergen festgestellt werden konnte.

Interessehalber wurde der Magen fraktioniert ausgenebelt, wobei sich eine völlige Anacidität mit geringer Produktionsfähigkeit freier Salzsäure (12) auf Histaminreiz hin ergab. Uffelmann negativ.

Ein Fall von Anacidität ohne jegliche subjektiven noch weiteren objektiven Magensymptome war zum Studium der Ascorbinsäurebilanz bei Magensalzsäuremangel sui generis (soweit man überhaupt hiervor sprechen kann) sehr erwünscht. Dafür, daß die Ursache der Hemmung der Sekretion der Belegzellen nicht in der seelischen Sphäre liegt, spricht die minimale Reaktion auf Histamin, den experimentell mächtigsten, vielleicht sogar physiologischen Erreger der Fundusdrüsen.

Der C-Vitamin-Belastungstest ergab eine deutliche hypovitaminotische Absättigungsverzögerung von 8 Tagen. Möglicherweise ist überhaupt die schwere Dermatitis dieses Kranken ausgelöst worden durch sekundäre C-Hypovitaminose als Folge einer schon jahrelang bestehenden Magenanacidität. Denn umgekehrt hat bei verschiedenen anderen allergischen Erkrankungen (z. B. allergischer crouppöse Pneumonie, Asthma bronchiale,

Rhinitis vasomotoria) die parenterale Anwendung von Vitamin C recht günstige Heilergebnisse gehabt, falls ein C-Mangel bestand. Im Sinne dieser antiallergischen Wirkung der Ascorbinsäure waren der Absättigungstest und große Salzsäure-Pepsingaben Therapie.

Fall 36:

Bei diesem 40jährigen Matrosen wurde 1924 ein Magengeschwür festgestellt. Operation wurde empfohlen, jedoch abgelehnt. Seit seiner Einberufung ständiges Magendruckgefühl, könne sein Koppel nicht tragen. Funktionelle Beschwerden, wie Schweißausbruch und ein Würgen im Halse, wenn er Speisen essen muß, die er für sich nicht zuträglich hält. Will seit seiner Einberufung vor 2 Monaten 5—6 kg Körpergerwicht verloren haben.

Patient mit eingefallenen, nervös-lächelnden Gesichtszügen, gelbbräunlichem Hautkolorit, subikterischen Konjunktiven. Zunge weißlich belegt, Fehlen sämtlicher oberen Backzähne, vorhandene Zähne mit starker Paradentose und Zahnsteinablagerung. Epigastraler Druckpunkt.

Ausheberungsbefund: Völliger Salzsäuremangel bis zur Entleerung nach 50 Minuten. Auf 0,5 mg Histamin (Imido) subcutan gespritzt, steigt freie HCl auf 8, um dann wieder zu verschwinden.

Keine enterogenen Durchfälle, vielmehr gelegentliche Verstopfung.

Röntgenologisch langsame Hyperperistaltik, Reliefvergröberung der Schleimhaut, kleiner unregelmäßig konturierter Bulbus duodeni, druckempfindliches Antrum.

Abermalige fraktionierte Magenausheberung am Ende des 8 Tage dauernden C-Vitamin-Absättigungstestes zeigt die gleiche Anazidität wie vordem. Also keine anregende Wirkung der intravenösen Ascorbinsäuregaben auf die Salzsäureproduktion der Fundusdrüsen trotz histaminpositiver Reaktion.

Fall 37:

37 Jahre alter Soldat eines Marinebaubataillons. Zivilberuf Zimmerer. Vor 9 und vor 2 Jahren wegen akuter Gastritiden in Behandlung. Vor 14 Tagen Unfall auf der Baustelle, zog sich eine Quetschung der Magengrube und des unteren Brustkorbes mit einer Brechstange zu. Seitdem stetiges Magendrücken, an kalten Tagen Kneifen und Schneiden, sowie erhebliche achylische Diarrhöen. Hat nur 1 Kaueinheit. Der Ueberbiß ist so stark, daß die unteren Zähne auf das Gaumenfleisch des Oberkiefers beißen. Idiopathisches Muskelphänomen, zirkumskripter Druckpunkt supraumbilikal. Im Verlauf der Durchleuchtung wird etwas Magensaft produziert, die Peristaltik sehr lebhaft und der Pylorustonus allmählich stärker. Auch Film und gezielte Bulbusaufnahmen zeigen nichts Pathologisches. Aciditätskurve: Absolute Achlorhydrie, da auch nach Histamin die HCl-Produktion fehlt. Milchsäure positiv. Verdacht auf atrophische Gastritis, weil auch Sekretionsschwund besteht. Normales Differentialblutbild bis auf 6% Eosinophile, ebenso Hämoglobin-, Leukocyten- und Erythrocytenwerte. Neben dem Säuremangel scheint auch eine leichte Pankreasschädigung Ursache der Fäulnisstühle zu sein. Diastasewert im Urin 128 Einheiten.

Kontrastdarstellung des Dickdarms mit Normalbefund. Nach Beendigung des C-Vitamin-Belastungstestes, der 7 Tage dauerte, ergibt eine zweite fraktionierte Ausheberung die gleiche Anacidität. Von einer therapeutischen Wirkung der intravenösen C-Vitamin-Zufuhr kann hier also nicht gesprochen werden.

Fall 38:

Dieser 42 Jahre alte Marineartillerist hat schon seit vielen Jahren wegen periodisch immer erneut auftretender Magenschmerzenattacken für einige Tage seine Arbeit niederlegen müssen. Selbsthilfe mit Wärme und empirisch gefundener Diät. Einberufung zum Wehrdienst vor 6 Monaten; nach dunklem Brot und Hülsenfrüchten epigastraler Schmerz, Druckempfindlichkeit des ganzen Abdomens. Steter Wechsel von Diarrhoen und mehrere Tage anhaltender Obstipation, die dann mit Cephalgien einhergehen. Seit 8 Tagen post coenam häufige Entleerung dünnflüssiger gastrogener Stühle. Angeblich starker Gewichtsverlust.

Blasses Hautcolorit, Lidflattern, sehr schlechtes Gebiß (2½ Kaueinheiten).

Ausheberungsergebnis: Histaminrefraktäre Achylie mit Entleerungszeit von 40 Minuten und geringer Sekretion. Während der Dauer der intravenösen C-Belastung wude täglich 0,5 mg Histamin subcutan injiziert und bei erneuter Ausheberung nach Absättigung die gleiche nicht auf Histamin reagierende Anacidität festgestellt (Anadenie?). Röntgenologisch besteht Verdacht auf hochsitzendes ulcus ventriculi an der kleinen Kurvatur. Differentialblutbild und Hämoglobinwert normal. Intravenöse Cholecystographie mit geringer Konzentrations- aber guter Entleerungsfunktion der Gallenblase.

Die Absättigung mit Ascorbinsäure war am 9. Testtag erreicht.

Fall 39:

Arbeitssoldat einer Marinebaukompanie, 35 Jahre alt. Nach einer beruflichen Bleivergiftung vor 12 Jahren bestanden immer wieder Beschwerden seitens des Magen-Darmkanals. Seit Einberufung zum Wehrdienst vor ½ Jahr postcoenales Völlegefühl, Regurgitationen, angeblich auch Sodbrennen in verstärktem Maße.

Befunde: 17 Backzähne fehlen, keine intakte Kaueinheit!! Epigastralgien. Gastritis chronica anacida mit Sturzentleerung. Negative Milchsäurereaktion des Magensaftes. Normales Differentialblutbild, Hämoglobinwert ebenfalls. Der Absättigungstest dauerte 10 Tage.

Vor Beginn des Absättigungstestes zeigte sich bei der Magenausheberung eine minimale histaminpositive Reaktion. Während der Dauer der Belastung wurden täglich 0,5 mg Histamin subcutan gegeben mit dem Effekt, daß nach erreichter Saturation mit C-Stoff die gleiche Anacidität wie vordem bestand.

Fall 40:

Matrose einer Marineflakabteilung, 39 Jahre alt.

Anamnese: Sein Bruder ist in einer Lungenheilanstalt, sein zweiter Sohn hat schweres Asthma bronchiale. Patient selbst neigt sehr zu ka-

tarrhalischen Lungeninfekten. Vor 3 Monaten angeblich erstmalig schaumige Haemoptoe. Seit seiner Versetzung an die Nordseeküste vor 14 Tagen erhebliche Kurzluftigkeit, Heiserkeit, Bruststiche bei tiefem Inspirium.

1. Lazarettaufnahme: Asthmoide Bronchitis bei völlig fehlendem Atemstoß. Vitalkapazität 2,3 l. Viel Auswurf, Tbc.-Präparate negativ. Röntgenologisch starkes Lungenemphysem, Adhaesion im rechten sinus phrenicocostalis, minimale Zwerchfellbeweglichkeit, Elektrokardiogramm mit Zeichen für Dilatation oder Hypertrophie des Vorhofs, verlängerte Ueberleitungszeit von 0,225 sec.

2. Lazaretteinweisung nach weiteren 3 Monaten wegen regelmäßigen postcoenalen Erbrechens und 3½ kg Gewichtsverlust in dieser Zeit. Magenröntgenbefund: Schleimhautrelief durchweg sehr stark vergröbert. Gezielte Bilder der großen Kurvatur zeigen tiefe Krypten und starke Schleimhautwülste. Bulbus einwandfrei. Röntgendiagnose: Pangastritis. Zu Beginn der diätetischen Behandlung zeigte die fraktionierte Ausheberung des Magens völligen Salzsäuremangel und nach subcutaner Histamininjektion eine minimale positive Reaktion. Eine zweite Magenausheberung kurz vor Lazarettentlassung ergab bei wiederum sehr kurzer Sekretionsdauer subacide Maximalwerte von 8/20.

Der Absättigungstest dauerte 13 Tage.

Zu erwägen ist, ob nicht auf dem Boden dieser ausgesprochenen, vermutlich schon länger bestehenden Hypovitaminose C überhaupt das Bronchialasthma des Kranken zum Ausbruch kam. Denn umgekehrt hat ja die Ascorbinsäure experimentell und klinisch sicher eine antiallergische Wirkung.

Im Folgenden gebe ich eine Kritik der Befunde: Eine erste Antwort auf die Frage, ob ein Vitamin-C-Mangel in der Nahrung aetiologische Bedeutung für die Häufung der subaciden Gastritiden hat, gab schon die rein zahlenmäßige Weiterentwicklung im Verhältnis der einzelnen Magensäuregruppen zueinander. Im Oktober 1939, in welchem Monat diese Arbeit begonnen war, betrug der Anteil der Subaciden an allen Magen-Darmkranken 93%, um dann monatlich steil und stetig folgendermaßen in den Hundertteilen abzufallen: November 68%, Dezember 29%, Januar 19%, Februar 17%, März 0%. Die entsprechenden monatlichen Frequenzzahlen für alle Fälle von Magenkranken lauten: 65, 87, 54, 71, 46, 69. Die Magenkranken wurden also keineswegs weniger, vielmehr verschoben sich die Verhältnisse lediglich mit dem prozentualen Absinken der Untersäuerungsgastritiden zu Gunsten der Super-, Norm- und Spätaciditäten in gleichen Teilen. Die Vitamin-C-Versorgung der Truppe war nun aber im Winter 1939/1940 zweifellos mangelhaft und im Frühling 1940 am schlechtesten, da zu dieser Zeit der bedeutendste Ascorbinsäurespender der Gemeinschaftsküchen, die Kartoffel, etwa 1—2 Monate lang in Form von Trockenkartoffeln verwendet werden mußte. Unter diesen Umständen *sprach die Erscheinung, daß Untersäuerungsgastritiden immer seltener wurden, stark gegen die Hypothese, daß ungenügende Zufuhr von C-Stoff Ursache derselben sein sollte.* Ihre Abnahme ist dadurch zu erklären, daß sie ärztlich zum größten Teil erfaßt und therapeutisch günstig beeinflußt werden konnten. War es aber nicht das fehlende Vitamin, welche Ursache hatte dann die Häufung der subaciden Krankheitsfälle zu Kriegsbeginn? Hierauf geben Arzt und Patient die gleiche subjektive, deshalb aber nicht weniger objektive Antwort:

Menschen mit ungenügender oder fehlender Magensalzsäuresekretion erscheinen im Frieden bei selbstgewählter Kost als Gesunde; zu Kriegszeiten und bei Militärkost manifestiert sich jedoch bei dem überwiegenden Teil derselben das Magenleiden und die Kranken versagen objektiv. Subacide sind also unter Friedensverhältnissen als latent Magenkranke aufzufassen (Schöndube).

Bei dem Studium der Ascorbinsäurebilanz Magenkranker erkennen wir einen Zirkel von Funktionsstörungen, die zu einem organischen Schaden führen und dieser wieder zu einer Funktionsstörung. Tatsächlich ergab die Vorgeschichte in zwei Drittel der Fälle von sub- und anacider Gastritis an unserem Marinelazarett eine in ihrem Beginn schon mehrere Jahre zurückliegende chronische Magenschädigung und nur in etwa einem Drittel akute Störungen. Die Gastro-Enteropathen unseres Kriegsmaterials mit anderer Säureproduktionsfähigkeit im Magen zeigen ähnliche anamnestische Verhältnisse, sind aber offenbar nicht so kostempfindlich wie jene. Aus der Bedeutung, die elektiver Nahrungstoleranz und -intoleranz, Obstipation, Durchfällen und epigastrischer Druckempfindlichkeit, auch dem Sodbrennen, Aufstoßen, Brechreiz und Erbrechen, vor allem jedoch dem Magendruck, Hungerschmerz und postcoenalen Schmerz zukommt für die Diagnose einer Funktionsstörung und einer sich daraus entwickelnden organischen Magenläsion, ergibt sich der große Wert dieser Beschwerden in einer vom Patienten subjektiv wiedergegebenen Vorgeschichte seines Magenleidens, vor allem, wenn dessen Anfang viele Jahre zurückliegt. Man muß in solchen Fällen auch ein jahrelanges ständiges Trauma annehmen und dieses bei einem so labilen Organ, wie der Ventrikel es ist, in erster Linie im Sinne einer Entzündung.

Auf das engste verknüpft mit dem Zustand der Magen- und Darmschleimhaut sind die Magensekretionsverhältnisse und der Ascorbinsäurespiegel des Gesamtorganismus.

Folgende sind die Komponenten, aus denen bei intestinalen Infekten die C-Hypovitaminose resultiert:

Die „primäre", jedoch nicht bedeutendste Ursache ist ein direkter C-Mangel in der Nahrung. Diese spielte in den Kriegswintermonaten wohl eine größere Rolle als sonst. Ständig erhöhter Bedarf an C-Stoff bei intestinalen Entzündungen, offenbar infolge gesteigerter intermediärer Zellstoffwechselvorgänge, ist „sekundärer" Natur. Dieser Mehrverbrauch ist nicht erwiesen, liegt aber im Bereich des Möglichen, ja Wahrscheinlichen. Hierzu tritt ein enterogener Grund bei pathologischem Untersäuerungschemismus und eventuell gleichzeitiger unphysiologischer Bakterienflora des Magen-Darmkanals. Außerdem ist es einleuchtend, wenn eine zur Verdauung und Resorption bestimmte Schleimhaut mit chronischer „itis" chronisch fehlleistet, d. h. unter anderen Stoffen auch die Ascorbin-

säure durch beschleunigte Dünndarmpassage nicht genügend aufgenommen wird.

Die „enterogene" Bedingung liegt nach den Ergebnissen Einhausers vorzugsweise bei der Sub- und Anacidität vor. So kommt es, daß die Kranken mit ungenügender oder fehlender Magensalzsäureproduktion am schlechtesten in ihrem C-Haushalt gestellt sind. Jedoch, und das erhellt aus dem vorher Gesagten, sind sie nicht die allein schlecht Gestellten. Daß die primäre C-Mangelkomponente und die sekundäre endogene Komponente ausschlaggebende Kräfte sind, die es zu einem C-Defizit kommen lassen, ist mit eine Erkenntnis dieser auf Kriegsmaterial fußenden Arbeit. Denn es sind keineswegs nur sub- oder anacide Gastritiden, die eine Absättigungsverzögerung zeigten, wie aus den graphischen Darstellungen abzulesen ist, sondern das gleiche C-Defizit ergab sich sogar bei Magen-Darmkatarrhen mit Hyperchlorhydrie, sofern eine längere Leidensamnamnese des Magens vorlag. Diese Anschauung wird deutlich unterstrichen durch folgende höchst interessante Feststellung dieser Arbeit:

In allen unterschiedenen Säuregruppen mit Ausnahme der Fraktion Anacidität zeigen einige Diagramme kurze Absättigungszeiten bis zu 5 Tagen. Bei genauem Verfolg von Anamnese, Status, klinischen Ergebnissen und Diagnose dieser Gastropathen ergab sich, daß bei der Mehrzahl dieser Fälle der *Beschwerdekomplex im Neurotischen* verankert liegt. Diese Krankenbeurteilungen sind nicht allein wegen des Fehlens organischer Schäden, insbesondere bei den durchgeführten Röntgenuntersuchungen, gestellt worden. Es wird dabei auch keineswegs die Frage berührt, ob es nicht auf dem Boden der bei diesen Patienten vorliegenden psychisch ausgelösten Magenbeschwerden doch einmal zu einer stärkeren Entgleisung der vegetativen Reaktionen kommen kann und damit schließlich zu einer organischen Erkrankung. Es wird nur konstatiert: Zur Zeit sind die Magenssäureverhältnisse nicht entsprechend stark gestört, noch liegt ein Anhalt dafür vor, daß eine gröbere Magenwandschädigung besteht. Die Tatsache, daß zusammen mit fehlendem organischem Befund die kurze Absättigungszeit bei Vitamin-C-Belastung für eine neurotische Genese des Leidens spricht, wird in Zukunft diagnostisch wertvoll sein. Eine ausgesprochene beispielhafte und reine Psychogenie der gastralen Beschwerden liegt in 6 dieser Fälle vor. Die gleiche kurze Absättigungszeit haben lediglich noch 4 Kranke der Uebersäuerungsgruppe mit mehr oder weniger deutlichem patholo-

gischem Organbefund und Anamnese. Es spricht für die Einhauser sche Theorie, daß es sich hier um Superaciditäten handelt, bei denen also die Ascorbinsäure weder durch rasche oxydative Vorgänge in einem alkalischerem Milieu noch durch die pathologische Bakterienflora zerstört werden konnte. Im Sinne der hier vorgetragenen Anschauung, daß erst eine länger bestehende Magenschleimhautentzündung eine C-Hypovitaminose auslöst, sprechen die kurzen Anamnesen und die Superacidität selbst. Man nimmt ja an, daß eine chronische Gastritis zur Sub- bzw. Anacidität führt.

Eine kurze diagnostische Zusammenfassung der betreffenden 10 Krankheitsfälle ist nach dem Gesagten interessant. Dabei orientiert am besten ein vergleichender Blick auf die verschiedenen Absättigungsdiagramme, die diese Kurven gestrichelt hervorgehoben zeigen:

Fall 10, 11, 12, 25 sind peroral mit Redoxon behandelt worden, die übrigen intravenös. Ein wesentlicher Unterschied zwischen enteraler und parenteraler Applikationsweise bezüglich der Dauer des Belastungstestes dürfte auch theoretisch bei den vorliegenden Säureverhältnissen nicht bestehen.

Zahl der zur Absättigung benötigten Tage in Klammern.

Fall 1 (3): Hat nach einem Magenulcus vor 8 Jahren beschwerdefrei alle Speisen vertragen. Seit einem Monat Hungerschmerz. Erhebliche Uebersäuerung, großes parapylorisches Geschwür. — Es ist der am wenigsten beweisende Fall. — Jedoch liegt eine Superacidität vor!

Fall 2 (4): Ganz kurze, nur 14 Tage lange Anamnese eines kleinen praepylorischen Ulcus. Klettertyp der Aciditätskurve mit Uebersäuerungswerten (68/82).

Fall 3 (4): Säuremaximalwerte 84/100. Konsitutioneller Magenneuropath.

Fall 4 (4): Billroth II. Kein wesentlicher pathologischer Röntgenbefund. Völlig intaktes Gebiß. Ueberschießende Säureproduktion im Magen.

Fall 5 (5): Gastrektasie und -ptose. Bei 16 fehlenden Backzähnen handelt es sich um einen in Friedenszeiten latent Magenkranken. Promptes Versagen des Magens des Patienten nachdem er 3 Tage lang die grobe Kost beim Militär gegessen hatte. Zu einem Ascorbinsäuremangel ist in der kurzen Zeit seit Einberufung und bei erheblicher Superacidität noch nicht gekommen.

Fall 10 (3): Kranker mit ausgesprochen heredität neurotisch bedingten „Magenkrämpfen". Magenausheberungs- und Röntgenbefund absolut normal.

Fall 11 (4): Migräneattacken und funktionelle Gastrodynien im Rahmen der spastisch-vegetativen Neurose. Normacidität. Röntgenologisch zeigt der Magen keinen pathologischen Befund.

Fall 12 (4): Psychogene Epigastralgien bei einem Schwachsinnigen. Normale Säure- und Röntgenverhältnisse des Magens.

Fall 21 (5): Gastricismus. Magenneuropathie. Spätacidität.

Fall 25 (4): Schwere Neurasthenia gastrica mit hypochondrischen Wahnvorstellungen. Psychisch bedingte Hemmung der Magensäurebildung bei Ausheberung.

Gerade aus den letzten Beispielen geht recht klar hervor, daß der Bogen der Diagnosen sehr weit gespannt werden mußte. Er reicht vom eindeutigen organischen Defekt bis in die Sphäre des seelisch bedingten Magenleidens. Das ist nicht erstaunlich, denn der Magen-Darmtrakt ist eine der hervorragendsten Einbruchstellen in den Organismus nicht nur für physische, sondern auch für psychische Belastungen wie sie der Krieg als kritische Zeit für jeden Einzelnen bringt.

Allerdings kann man sich beim Ueberblicken der geklagten Beschwerden und erhobenen Befunde aller Magen-Darmleidenden unseres Lazaretts nicht des großen Eindruckes erwehren, daß „Aggravation" eine erhebliche Rolle spielt. Die pathogenetische Macht der Psyche ist bekannt und geht aus einigen der hier vorliegenden Magenkrankengeschichten eindeutig hervor. Jedoch bei der großen Mehrzahl der am Magen leidenden Soldaten liegt die Situation, aus der heraus die Krankheit entstand, nicht offen zu Tage.

Sie war folgende:

Die Zeit des ersten Kriegshalbjahres, aus der die hier mitgeteilten Krankheitsberichte stammen, hatte keine wesentlichen Kampfhandlungen gebracht. Es fehlte damit an freudig oder schmerzlich erschütternden Momenten, die den seelischen Tonus des Einzelnen bedingen. Eine besondere Tatsache war es, daß die Soldaten unseres Abschnittes den schweren Winter auf einer der Nordseeinseln in den meist sehr einsamen Batterien, Scheinwerfer-, Nachrichten- und Beobachtungsstellungen sowie Lagern verbrachten. Wechsel der Umgebung, Aufrüttelung des ideelen Bewußtseins und das Aufsuchen

anderer psychischer und materieller Ausweichmöglichkeiten waren nicht gegeben. So kam es zweifellos zu einer Verarmung an seelischen Affekten, zu einer Art Gefühlskälte besonders des einfachen dienenden Soldaten. Auf der Basis einer solchen psychischen Isolierung und nicht etwa einer besonderen Kriegsscheu oder schlechten Willens wuchs die unbewußte Aggravation.

Wir haben deshalb derartigen Magenkranken diesem „nicht gesund sein können", weil „nicht mehr wollen können" das „wollen müssen" in unserem Frontlazarett entgegengehalten und damit in der Tat weit größere Erfolge als erwartet gehabt. Allerdings hatten wir uns eine Vorbedingung geschaffen: die Möglichkeiten diätetischer Behandlungsweise.

Wie aus den schon erwähnten, speziell auch experimentell unterbauten Ergebnissen der S t e p p schen Schule hervorgeht, würde ein peroraler Absättigungstest besonders bei der Achylie, der an- und subaciden Gastroenteritis durch den enterogenen C-Hypovitaminosefaktor stark beeinflußt werden. So wurde die tägliche Ascorbinsäurezufuhr bei dem Großteil der abzusättigenden Kranken intravenös gestaltet. Nur bei dem überwiegenden Teil der Normaciden und einem Drittel der Untersäuerungsgastritiden wurde Redoxon* in Tabletten zugeführt. Eine beschleunigte Darmpassage und gereizte Schleimhautwandung mit vermutlich herabgesetzter Resorptionsfähigkeit liegt allerdings auch bei normalen Magensekretions-, sonst aber gestörten Magenverhältnissen vor. Trotzdem wurde diese eine vergleichende Wertung beeinträchtigende Komponente bewußt etwas übersehen und, wie es scheint, mit Recht. Denn ein Blick auf die parenteral behandelten Superaciden zeigt ebenso kurze und ebenso lange Zeitspannen bis zum Ueberschreiten der 50 mg Ausscheidungsgrenze, wie sie bei den normaciden Magen vorliegt, die enteral abgesättigt wurden.

Hier sollen vorerst die per os mit C-Vitamin behandelten beiden Gruppen noch einmal Fall für Fall kurz aufgestellt werden und es wird sich zeigen, daß die recht verschieden lange Dauer des Belastungstestes sich sinnvoll in das Krankheitsgemälde einfügt. Dies geschieht nicht um einer statistischen Ordnung Willen, sondern um zu zeigen, daß recht selten irgendeine Art Zufall bei den Resultaten mitspricht.

---

* Redoxon wurde uns zur Durchführung der Arbeiten dankenswerterweise von der Hoffmann-La Roche A. G. kostenlos zur Verfügung gestellt.

Sinnvoll heißt hierbei: Bei einer solchen Zusammenfassung der peroral abgesättigten Gruppe wird das Parallelgehen der in dieser Arbeit neu erkannten, maßgebend zu einem C-Defizit führenden Komponenten und der steigend verlängerten Dauer des Saturationstestes deutlich. Es ist dabei zu betonen, daß die bisher anerkannten enterogenen Vorbedingungen einer Hypovitaminose C hier nicht bestehen, da es sich um Normaciditäten handelt.

In diesem Sinne als weitere enterogene Faktoren werden aufgefaßt: Ungenügende Kauverhältnisse, chronisch entzündliche Magenschleimhaut und lang eingehaltene vitaminarme Diät.

Der wahrhaft katastrophale Gebißzustand der Mehrzahl gerade der magenkranken Patienten unseres Lazaretts ist eine feststehende Tatsache, deren aetiologische Bedeutung bei der Entstehung auch des Ascorbinsäuredefizits besteht, jedoch zahlenmäßig weniger greifbar ist. Es ist eine Ursache unter gleichen, die aber hervorragend sein kann und aus den Krankheitsberichten ablesbar ist. Im extremen Einzelfall waren beispielsweise 19 extraktionsreife Wurzeln der alleinige Grund von Gastrodynien und C-Hypovitaminose (Fall 19), in einem Gegenbeispiel bewirkte trotz Magenresektion und superacider Gastritis ein völlig intaktes Gebiß einen ganz normal langen C-Test (Fall 4). — Zur chronischen Gastritis ist zu bemerken: Sie ist nicht nur wegen gesteigerten C-Bedarfs im Stoffwechsel bei Entzündung, sondern auch ihrer resorptionsmechanischen Fehlleistung wegen Ursache der Verarmung des Körpers an C-Stoff. — Daß endlich die Magendiät im Krankenhaus eines Vitaminzusatzes bedarf, war bekannt; unbeachtet und gefährlicher blieb jedoch die Schonkost, die Patienten nach ihrer Wiederherstellung zu Hause oft viele Jahre lang sich selbst verschrieben.

Bei den folgenden Fällen der peroral abgesättigten normaciden Gruppe geben die Zahlen in Klammern wiederum die Testtage bis zur Absättigung an. Sie sind zu beachten.

Fall 10, 11, 12 (3, 4, 4): waren bereits unter jenen funktionellen Gastrodynien genannt, bei denen einer kurzen Absättigungsdauer der Normalbefund an Magen und Dünndarm entsprach.

Fall 13 (6): Machte vor 12 und 11 Jahren 4 Ulcuskuren und ist bei Diäteinhaltung seitdem annähernd beschwerdefrei. Seit 3 Tagen Dauerschmerz. Kleines Duodenalgeschwür.

Fall 14 (8): Vor 5 Jahren Magenoperation wegen Ulcus ventriculi. Trotz jahrelanger Schonkost stets Epigastralgien. Erhebliche Exacerbation seit 2 Wochen. Antrumgastritis.

Fall 15 (8): Lebte seit 9 Jahren Diät, nie ganz ohne Beschwerden. Hypersekretorische Gastritis, Schrumpfbulbus mit Hinterwandgeschwür, Suspect auf praepylorisches Geschwür.

Fall 16 (12): Vor 6 Monaten röntgenologisches Ulcus ventriculi. Kalksche Ulcuskur, anschließend dauernd „Schonkost". Jetzt Rezidiv, kein röntgenologisches Ulcus nachweisbar. Duodenaldivertikel.

Fall 17 (12): Vor 15 Jahren Magendiätverordnung. Vor 7 Jahren Magen- und Zwölffingerdarmgeschwür, 2 Ulcuskuren. Vor 5 Jahren Melaena, Selbstbehandlung mit Sahne, Haferschleim etc. Seit 1 Jahr nie völlig schmerzfrei. Gastritis chronica normazida.

Verhältnisse bei den 3 peroral abgesättigten subaciden Gastropathien:

Fall 25 (4): ist bereits angeführt als schwere Neurasthenia gastrica. Psychogene Hemmung der Magensekretion bei Ausheberung. Stark histaminpositive Reaktion. Der Untersäuerungschemismus spielt unter Normalbedingungen hier kaum eine Rolle!

Fall 26 (6): Leichte Subacidität, kein pathologischer Magenröntgenbefund.

Fall 27 (9): Sehr schlechte Kauverhältnisse. Seit 6 Monaten wegen chronischer Gastritis von uns behandelt und beobachtet. Erhebliche Magenuntersäuerung, auch damit vermutlich schon seit Jahren schlechte enterale Verwertung des C-Vitamins.

Aehnliche Korrelationen zwischen der Testdauer bis zur Erreichung der Absättigung und den altbekannten bezw. den neuerkannten Kräften, die für ein Absinken des C-Vitamin-Blutspiegels verantwortlich sind, liegen durchgehend auch bei den anderen, intravenös belasteten Magenaciditätsgruppen vor. Ein Vergleich der Uebersäuerungsgruppe mit der Gruppe ohne Produktionsfähigkeit freier Magensalzsäure beleuchtet klar die schon oft erwähnte aetiologische Bedeutung des Magenchemismus. Wenn der Ausscheidungstest 4, ja 5 Tage brauchte ehe die 50 mg-Grenze überschritten war, so wurde das noch als normal für den „objektiv Gesunden" angesehen; eine Testdauer von 6 Tagen geht aber schon eindeutig mit einem pathologischen Organbefund im Bereiche der Verdauungsapparatur einher. Diese Norm gilt für alle Säureverhältnisse, nur nicht für die Superacidität, die selbst bei Ulcera Absättigungszeiten von 3 und 4 Tagen zeigt! Es liegt das an dem stark sauren Magenmilieu und daran, daß der gegenwärtige Defekt im Verdauungskanal dieser

Fälle nur eine ganz kurzfristige Vorgeschichte hatte, auch dann, wenn es sich um ein Rezidiv handelte. Dafür sprechen ja schon die Uebersäuerungen als solche. Bei der subaciden Gruppe ist die kürzeste Absättigungszeit eines organisch Magenkranken 6 Tage, bei der Anaciden sogar 7 Tage, wobei auf die besonderen Verhältnisse letzterer im weiteren eingegangen wird.

Daß aber trotz allem der p_H-Wert des Magensaftes nicht von so ausschließlicher Bedeutung ist für den Ausfall der Vitamin-C-Bilanzen, wie bisher angenommen, ist ebenfalls ersichtlich. Denn auch unter den Uebersäuerungen sind Krankheitsfälle mit recht langer Dauer des Testes. Es handelt sich um die Gastropathen mit einer Absättigungsdauer von 7—14 Tagen, deren Leidensgeschichte in den Berichten Nr. 6—9 vorliegt. Die bei Befragung dieser Kranken sich immer wieder als auffallend herausstellende Tatsache sind die jahrelangen Perioden anhaltender Magenbeschwerden, an denen die Betreffenden litten. Es ist das auch nach den Ergebnissen der Ascorbinsäurebelastungen also vielleicht das sicherste Kriterium für eine chronische Dysfunktion der Magenschleimhaut. Die mangelhafte Beißfähigkeit und ungenügende Versorgung mit Obst, Gemüsen und Salaten grenzt das aetiologische Bild eines Ascorbinsäureschwundes bei Magen-Darmkranken ab.

Zu einer wahren Superposition all dieser enterogenen, für eine C-Hypovitaminose aetiologisch bedeutsamen Impulse kommt es bei den Anaciden. Hinsichtlich der Absättigungsdaten ist sicherlich bemerkenswert, daß es in dieser Gruppe eine kurze Testdauer wie bei den anderen Kranken mit größerer oder geringerer, aber vorhandener Salzsäuresekretionsfähigkeit nicht gibt.

Als zusätzlicher absättigungsverzögernder Faktor können Ulcerationen bei diesen Fällen mit Achlorydrie nur selten eine Rolle spielen. So wurden auch von uns röntgenologsich nur verschiedene Grade von Gastritis festgestellt. Wenn schon die Gastro-Enteropathen mit ungenügender Magensäurebildung als im Frieden latent Kranke bezeichnet wurden, die bei Kriegs- und Militärkost objektiv krank werden können, so sind bei Anaciden die Verhältnisse schwerwiegender. Die Fälle mit Anadenie oder Achlorhydrie traten gegenüber subaciden aber prozentual stark in den Hintergrund. Gegen die bewegende Hypothese, daß an Ascorbinsäure arme Kost mitsprechen könnte bei der Genese der sub- und anaciden Gastritiden hatte die schon mitgeteilte Erfahrung gesprochen, daß die Unter-

säuerungskatarrhe nur anfänglich das Erscheinungsbild der Magenkranken beherrschten.

In diesem gleichen negativen Sinne sprechen die Ergebnisse einzelner Versuche, die bei der anaciden Fraktion durchgeführt wurden: Bei 3 Patienten wurde auch nach Beendigung des intravenösen Belastungstestes der Magen fraktioniert ausgehebert und es zeigte sich in 2 Fällen (Nr. 36 und 37) die gleiche Anacidität, wie vordem. Von einem die Säureproduktion in Gang bringenden Effekt parenteraler C-Gaben auf dem Umwege über eine hypothetische vermehrte Histaminbildung im Organismus konnte hier also nicht gesprochen werden. Allerdings hatte der eine der beiden Magenkranken von Beginn an histaminrefraktäre Säurereaktion. Bei derselben Versuchsanordnung waren im Fall Nr. 40 die Ausheberungswerte nach 13-tägigem Test stark subacide geworden (8/20), also ein so geringer Erfolg zu verzeichnen, daß er mit gleichem Recht auf die diätetische Therapie zu beziehen war. Ein direkter Weg wurde bei den Krankheitsfällen Nr. 38 (histaminrefraktär) und Nr. 39 gegangen, indem mit der intravenösen C-Gabe täglich 0,5 mg Histamin subcutan injiziert wurden. Die zweiten Ausheberungen nach Testende ergaben wiederum Anacidität. Die physiologische Sekretion der Magenbelegzellen konnte also auch durch diese fortgesetzte Histaminzufuhr nicht angeregt werden.

Wenn es also schon fraglich war, ob eine über 8—12 Tage fortgesetzte Histaminapplikation die normale Magensalzsäurebildung anregen kann, so mußte die Frage nach der Aufgabe des C-Vitamins in dem engeren Funktionszirkel der Säuresekretion bei wenigen angestellten Versuchen erst recht ungeklärt bleiben. Auch in dem weiter gefaßten Komplex: Schlechte Kauverhältnisse, chronische Gastritis, Subacidität, ist die Hypovitaminose C vorerst nur ein Befund. Genau so wie man aber ein defektes Gebiß sanieren wird, setzt man auch an diesem Punkt den therapeutischen Hebel an, indem man zusätzlich den Magenkranken C-Vitamin gibt. Allein mit geringem objektiven und subjektiven Erfolg. Das mag in der Eigenart des Vitamins begründet sein, daß nicht seine Anwesenheit, sondern seine Wirksamkeit im Organismus das Entscheidende ist.

Zusammenfassung.

Bereits in den ersten Wochen des gegenwärtigen Krieges fiel es auf, daß Magenkranke unter den behandelten Soldaten eines Marinelazaretts einen unerwartet hohen Anteil stellten. Gegenüber den Friedenserfahrungen zeigte sich dabei an Hand der fraktionierten Magenausheberungen eine merkwürdige prozentuale Verschiebung der Magenaciditätskurven zu Gunsten der Subacidität. Diese machte in normalen Zeiten bei Klinikmaterial etwa 17% der Gastritiden aus, bei unserem Kriegsmaterial jedoch im Oktober 1939 93%, um im November auf 68%, im Dezember auf 29% und weiter abzufallen.

Da Einhauser in einer Arbeit an 14 Fällen von Magen-Darmkatarhh festgestellt hatte, daß bei den Anaciden der Ascorbinsäurespiegel besonders niedrig ist, weil im stärker alkalischen Magen-Darmmilieu und infolge einer pathologischen Darmflora viel C-Vitamin zerstört wird, wurde bei 40 magendarmkranken Soldaten mit verschiedenen Säuregraden die Vitamin-C-Bilanz gezogen. Diese Untersuchungen wurden besonders unter dem Gesichtspunkt der Soldatenkost im Kriege und der größeren psychischen und physischen Belastung Magenkranker im Kriegseinsatz geführt. Es wurde teils der perorale, teils der intravenöse Belastungstest angewandt und der Harn mit 2-6-Dichlorphenolindophenol titriert. Eine tägliche Ausscheidung von 50 mg ist als erstes Absättigungszeichen angesehen worden, da dieser Wert deutlich über dem Ausscheidungswert eines Menschen mit völlig ausgeglichenem C-Haushalt liegt. Es sollte außerdem in kürzerer Zeit ein Einblick in die Ascorbinsäurebilanz der Kranken gegeben werden. So gelang es tatsächlich den Absättigungstest, der auch Therapie ist, als hervorragende Ergänzung des klinischen Bildes neben Anamnese, fraktionierter Magenausheberung und Röntgenuntersuchung zu verwenden. Auffallend kurze Absättigungszeiten bis zu 5 Tagen hatten Kranke mit ausgesprochener Psychogenie des Leidens in den super-, norm-, spät- und subaciden Gruppen. Die einzigen Fälle mit pathologischem Organbefund und schneller Absättigung waren ein Kasus mit parapylorischem Ulcus und ein Gastro-Enterostomiefall der Uebersäuerungsgruppe mit voll-

ständigem Gebiß. *Keine schnelle Absättigung* Einhausers Erfahrungen entsprechend, *war bei schlechter oder fehlender Salzsäureproduktion des Magens zu erreichen.* Ein wesentlicher Unterschied zwischen peroraler und intravenöser Absättigung konnte nicht festgestellt noch abgestritten werden. *Dagegen erwies sich,* an Hand der Anamnesen, *als neuer und äußerst wesentlicher ursächlicher Faktor für die C-Hypovitaminosenentstehung, die Chronizität des Leidens und ein schlechter Gebißzustand.* Es bleibt fraglich, ob bei einer chronisch-entzündlichen Magenschleimhaut mit den anderen Nahrungsstoffen die Ascorbinsäure nur schlecht verwertet wird, oder überhaupt gesteigerter C-Vitaminbedarf besteht. Eine interessante Frage tat sich auf bei dem Hinweis von Holtz und seinen Mitarbeitern, daß C-Vitamin durch Abbau des Histidins Histamin im Organismus entstehen läßt. Sollte dieser physiologische Erreger der Fundusdrüsen infolge schlechter C-Versorgung in den Kriegsmonaten im Körper in ungenügendem Maße frei werden, und so die Häufung der Subaciditäten bei Kriegsbeginn zu erklären sein? Diese Frage blieb bei wenigen Versuchen ungeklärt. Das allmähliche, aber sehr deutliche prozentuale Absinken der Untersäuerungsgastritiden in späteren Kriegswintermonaten sprach sogar dagegen. Es ist offenbar vielmehr so, daß chronisch Magenleidende mit Magensalzsäuremangel im Frieden bei selbstgewählter Kost sich noch leistungsfähig halten können, im Kriegsfall und bei Soldatenkost aber objektiv versagen und ernstlich krank werden können. Die schwere Soldatenkost ist also ein feststehender Faktor, der seine Rolle spielt.

Literatur.

Einhauser: C- Vitamin und Gastroenteritis, Zeitschrift für die gesamte experimentelle Medizin, 98, 1936, 461/477.

Gaethgens: Praktische Richtlinien zur Durchführung und Beurteilung einer Vitamin C-Bilanz des Menschen, Klinische Wochenschrift, 1938, Nr. 21.

Hanke: zitiert nach Seyderhelm.

Holtz: zitiert nach Stepp, Kühnau und Schröder.

Rudolph: Vitamin C und Ernährung, Ferdinand Enke Verlag Stuttgart, 1939.

Schöndube: Verhandlungen der deutschen Gesellschaft für innere Medizin, 52. Kongreß Wiesbaden 1940, 95/96.

Seyderhelm: Die Hypovitaminosen, Verlag Johann Ambrosius Barth, Leipzig, 1938.

Singer: Ueber den Vitaminhaushalt bei Erkrankungen des Magens und Zwölffingerdarms, Wiener Medizinische Wochenschrift, 1938, Nr. 24.

Smith und Mc Conkey: zitiert nach Seyderhelm.

Stepp, Kühnau und Schroeder: Die Vitamine und ihre klinische Anwendung, Ferdinand Enke Verlag Stuttgart, 1939.

Lebenslauf.

Auf der Pflanzung Greiz bei Morogoro in Deutsch-Ostafrika bin ich, Georg-Wilhelm, Alfred Klinghardt, am 16. März 1915 geboren. Mit Ende des Weltkrieges kehrten meine Eltern und ich nach Europa zurück, um bereits 1919 Deutschland zu verlassen und nach Argentinien überzusiedeln. Dort ist meine Schwester in Buenos-Aires geboren, ich selbst ging 1 Jahr lang in die spanische Volksschule in Famailla, Provinz Tucuman. 1921 verließen wir Südamerika wieder, da wir Kinder unter dem Klima sehr litten und leben seitdem in Deutschland. Ich besuchte nacheinander zwei Volksschulen in Berlin, die Fichte-Mittelschule in Berlin-Wilmersdorf, die Mittelschule in Klotzsche bei Dresden und seit Quarta die Hohenzollernschule, Gymnasialabteilung, in Berlin-Schöneberg. An dieser Schule bestand ich 1933 die Reifeprüfung und diente anschließend ½ Jahr lang im damals noch freiwilligen Arbeitsdienst. Mit dem Sommersemester 1934 begann ich mein medizinisches Studium an der Universität Berlin. Nach meinem ersten klinischen Semester trat ich in die Marine-Santätsoffizierslaufbahn ein, erhielt im Winter 1937/38 meine militärische Grundausbildung und studierte danach an der Berliner Universität weiter. Mit Ausbruch des Großdeutschen Freiheitskampfes erhielt ich am 15. September 1939 meine Approbation als Arzt und wurde am 1. November 1939 zum Marineassistenzarzt befördert. Ich bin seitdem kommandiert zum Marinelazarett Westerland/Sylt und dort an der inneren Abteilung.

Zum Schluß möchte der Verfasser Herrn Professor Kalk für seine Berichterstattung über diese Dissertation seinen Dank aussprechen.